

# ULTRASONOGRAFIA DE FISTULĂ ARTERIO-VENOASĂ LA PACIENTUL HEMODIALIZAT CRONIC – CORELAȚII CLINICO-IMAGISTICE

## *Arterio-venous fistula ultrasound in chronic hemodialysis patients – clinical-imagistic correlations*

Asist. Univ. Drd. Dr. Oana Știrbu<sup>1,2,3</sup>, Asist. Univ. Drd. Dr. Mircea Călin Țandru<sup>1,2,3</sup>,  
Asist. Univ. Dr. Florica Gădălean<sup>2,4,5</sup>, Asist. Univ. Dr. Iulia Grosu<sup>2,4,5</sup>, Prof. Dr. Gheorghe Ciobanu

<sup>1</sup> Universitatea de Vest „Vasile Goldiș”, Arad, România

<sup>2</sup> Centrul de Dializă Avitum, Arad, România

<sup>3</sup> Spitalul Clinic Județean de Urgență, Arad, România

<sup>4</sup> Universitatea de Medicină și Farmacie „Victor Babeș”, Timișoara, România

<sup>5</sup> Spitalul Clinic Județean de Urgență, Timișoara, România

### REZUMAT

Fistula arterio-venoasă (FAV) este accesul vascular de elecție pentru pacienții în program de hemodializă cronică. Complicațiile acesteia pot afecta grav viața pacientului, cresc morbiditatea și, consecutiv, costurile asistenței medicale. De rutină, fistula arterio-venoasă se evaluează clinic la ședința de dializă, însă numeroase complicații se pot diagnostica numai imagistic, inclusiv cele care periclitează buna funcționare a accesului și, implicit, a dializei. Ultrasonografia Doppler este noninvasivă, precisă, oferă detalii morfologice și funcționale și permite depistarea precoce a anomaliilor de fistulă arterio-venoasă, în plus este puțin costisitoare și nu presupune substanță de contrast și radiații ionizante. Obiectivul lucrării de față este de a stabili complicațiile accesului vascular la 193 de pacienți dializați din județul Arad, prin ecografie efectuată în centrul de dializă și de a determina implicațiile clinice ale acestor complicații.

**Cuvinte cheie:** complicațiile fistulei arterio-venoase, ultrasonografie Doppler, implicații clinice

### ABSTRACT

The arterio-venous fistula is the elective vascular access for chronic hemodialysis patients. Its complications can severely affect the patient's life, raise the morbidity and consequently the healthcare costs. Routinely, the arterio-venous fistula is evaluated clinically at the hemodialysis session, but numerous complications can only be diagnosed imastically, including those that endanger the well functioning of the access, and implicitly, of the dialysis. Doppler ultrasound is non-invasive, accurate, offers both morphological and functional details and allows the timely discovery of the anomalies of the arterio-venous fistula, moreover it is less costly and doesn't require contrast media and ionizing radiations. The aim of the study is to establish the complications of the vascular access in 193 hemodialysis patients in Arad County, through Doppler ultrasound performed in the dialysis centre and to determine the clinical implications of these complications.

**Keywords:** arteriovenous fistula complications, Doppler ultrasound, clinical implications

### INTRODUCERE ȘI OBIECTIVE

Pacienții în program de hemodializă cronică necesită un acces vascular eficient și durabil, considerat esențial pentru buna desfășurare a tratamentului. Acest acces este, cel mai frecvent, reprezentat

de fistula arterio-venoasă, dobândită chirurgical prin anastomoza unei artere de o venă de la nivelul membrului superior. Evaluarea în centrul de dializă a accesului vascular, care este o parte importantă a managementului acestor pacienți, este în principal clinică. Unele aspecte critice pot, totuși, eluda exa-

menul clinic al fistulei. Din acest motiv, ne-am propus să facem analiza ecografică a caracteristicilor fistulei arterio-venoase mature, funcționale, a pacienților dializați din județul Arad, identificarea complicațiilor, corelații cu indicatorii clinici ai disfuncției de fistulă și patologia cardiovasculară.

## MATERIAL ȘI METODĂ

Este un studiu cross-secțional, efectuat în luna octombrie 2018 pe 193 de pacienți aflați în program de hemodializă cronică de cel puțin 3 luni la centrul de dializă Avitum Arad și în Stația de Hemodializă a Spitalului Clinic Județean de Urgență Arad, purtători ai unui acces vascular permanent de tip fistulă arteriovenoasă. Pacienții au fost examinați cu un aparat de ultrasunete marca Edan, portabil, cu sondă lineară cu frecvență de 7-12 MHz, prin 3 tipuri de investigare: modul B (Brightness mode (1)), pentru examinare 2D, Doppler color și Doppler pulsat cu analiza undei spectrale.

Investigarea a avut loc înaintea ședinței de hemodializă, cu pacientul așezat în șezut, cu cotul

sprijinit pe un suport, în condiții de confort termic. Durata investigației a fost în medie de 15-20 de minute. În primă instanță, s-a executat examenul fizic al fistulei. S-a utilizat gel din abundență pentru a nu comprima structurile vasculare examinate. Toate imaginile considerate relevante au fost înregistrate. Rezultatul analizei a fost înregistrat într-o bază de date electronică. Examinările au fost efectuate de același operator. Examinarea fistulei arterio-venoase a fost efectuată cu titlu de screening. Au fost evaluate atât elementele morfologice, cât și cele legate de funcționalitatea accesului (fluxul în acces, indicele de rezistivitate, viteza maximă sistolică, viteza medie).

S-au explorat vasele membrului superior, după un protocol propriu, adaptat după protocolul descris de Nalesso și colab. (2), pe etape, expus în Tabelul 1.

Evaluarea stenozelor a ținut cont de recomandările KDIGO și de studiile făcute în ultimii ani (3-5). Stenoza a fost încadrată ca nesemnificativă (NS) sau semnificativă (SS), în funcție de următorii parametri:

- Criterii de bază – Reducerea cu > 50% a calibrului, în prezența indicatorilor clinici de

**TABELUL 1.** Protocol de investigare a fistulei arterio-venoase

Etapa	Protocolul de examinare ecografică a FAV	Poziție transducer /tip explorare	Structura examinată
1	Identificarea arterei brahiale la nivelul axilei, Urmărirea traseului, modificărilor parietale, ramurilor până la plica cotului	Transversal B-mode	Artera brahială
2	Identificarea unei zone arteriale drepte, anterior bifurcației Înregistrare calibr, viteză, flux, indice de rezistivitate Evaluarea anomaliilor de tip stenoză, calcificări parietale, tromboză/ocluzie, a ramurilor arteriale	Longitudinal, 2 cm deasupra plicii cotului, în B-mode, apoi Doppler spectral, Doppler color	Artera brahială
3	Depistarea gurii de anastomoză, măsurarea diametrului Explorarea arterei distal de anastomoză pentru evidențierea fluxului retrograd și a potențialelor stenoze	Longitudinal B-mode și Doppler color	Artera brahială/radială Anastomoza arterio-venoasă
4	Urmărirea traiectului venos, pe toată lungimea sa Depistarea decalibrărilor de tip reducere sau creștere marcată a calibrului (anevrismelor) Măsurarea distanței subcutanate, a tipului de traiect (linear/tortuos) și de flux (laminar/turbulent), a compresibilității Evaluarea integrității și/sau leziunilor parietale de tip tromboză, calcificări parietale, pseudoanevrisme Identificarea zonelor favorabile canulării Evaluarea structurilor perivasculare, identificarea eventualelor colecții, edemului subcutanat Evaluare Doppler color pentru identificarea zonelor de aliasing specifice stenozelor, lacune de umplere (tromb proaspăt) Estimarea lungimii funcționale a FAV*	Transversal B-mode  Longitudinal B-mode Doppler color	Vena eferentă a FAV
5	Identificarea zonei de confluare/vărsare a venei într-un trunchi venos superior (vena subclavie, bazilică)	Longitudinal B-mode	Vena efluentă a fistulei
6	Identificarea colateralelor venoase	Transversal/ Longitudinal, B-mode	Vene colaterale
7	Descrierea stenozelor: calibr minim rezidual, lungime, viteză intrastenotică și în zona adiacentă cu calibr normal Descrierea anevrismelor complicate, a trombozelor parțiale	Longitudinal în B-mode, Doppler color și pulsat	Traiect venos principal

FAV – fistulă arterio-venoasă

\* Lungimea funcțională a fistulei reprezintă suma lungimilor porțiunilor care corespund criteriilor de maturare (regula de 6).

stenoză, creșterea de peste 2 ori a vitezei sistolice maxime intrastenotic față de zona adiacentă,

- Criterii adiționale, pentru încadrarea în categoria de stenoză semnificativă – calibrul minim rezidual < 2 mm, flux în artera brahială < 500 ml/minut, indice de rezistivitate

## REZULTATE ȘI DISCUȚII

Lotul de studiu a fost constituit din pacienți adulți, între 20 și 89 de ani, dintre care 130 (67,35%) bărbați, 63 (18,65%) femei. Caracteristicile demografice ale lotului studiat sunt similare cu populația dializată din lume din acest moment, fiind 55,95% pacienți peste 60 de ani, cu o proporție în creștere de nefropatie diabetică (20,20%). Generalitățile privind accesul vascular ale lotului de studiu reies din tabelul 2.

**TABELUL 2.** Caracteristicile accesului vascular la lotul studiat

Caracteristica		Nr. cazuri	Proporție (%)
Lateralitate	Stânga	150	77,72
	Dreapta	43	22,27
Locație	Proximală	99	51,29
	Distală	94	48,70
FAV Preemptivă	Da	68	35,75
	Nu	125	64,76
Durata FAV	<5 Ani	138	71,50
	5-9 Ani	37	19,17
	>10 Ani	18	9,32
Cateterism venos central	Da	47	24,35
	Nu	146	75,64

S-a constatat o ușoară preponderență a fistulelor arterio-venoase (FAV) proximale, în proporție de 51,30% (99 pacienți). S-a respectat principiul utilizării membrului superior nedominant (150, adică 77,8% FAV pe membrul superior stâng). Fistulele brahio-cefalice au fost preferate față de cele brahio-bazilice, pe principiul unei mai bune accesibilități, dar și unei intervenții chirurgicale unice necesare pentru obținerea accesului vascular funcțional (76 de pacienți față de 23, 76,66% dintre FAV proximale).

Durata medie în dializă a unui pacient a fost de 59,66 luni +/-12,74.

Dintre pacienții luați în studiu, 68 (35,23%) au efectuat preemptiv fistula arterio-venoasă, restul fiind beneficiari ai accesului vascular de tip FAV după inițierea hemodializei pe cateter venos central (64,76%); această rată este comparabilă cu situația

la nivel global (6). Complicațiile cele mai frecvente ale FAV reies din tabelul 3.

**TABELUL 3.** Complicațiile FAV la lotul de studiu

Complicația	Rata de apariție N (%)	Semnificație clinică
Calcificări arteriale	11 (5,7%)	Nu
Stenoze de FAV	55 (28,49%)	Risc tromboză
Tromboze parțiale FAV	59 (30,56%)	Stenoză în aval? Suprainfecție Posibile dificultăți de canulare
Calcificări parietale FAV	70 (36,26%)	Posibile dificultăți de canulare
Aneurisme	44 (22,8%)	Risc mic de ruptură
Pseudoanevrisme	6 (3,1%)	Risc de hematom
Colaterale semnificative	48 (24,8%)	Risc de hipodebit
Stenoze centrale	3 (1,5%)	Risc tromboză FAV
Hiperdebit	3 (1,5%)	Risc de insuficiență cardiacă

### Stenozele FAV

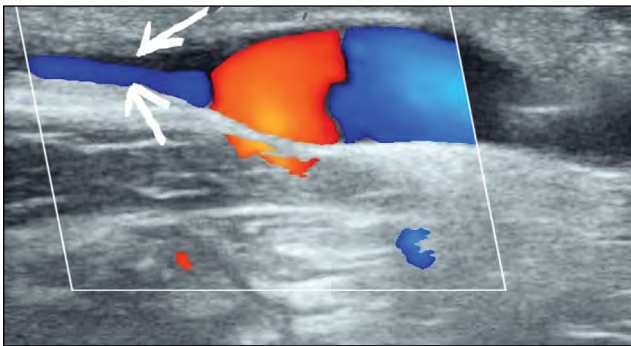
Sunt o patologie frecventă a FAV, corelată îndeaproape cu tromboza și pierderea patenței. În lotul nostru au fost întâlnite 55 de stenoze de FAV, localizate după cum urmează: 38 (69,09%) juxta-anastomotice, 17 (30,90%) la nivelul venei la distanță de > 5 cm postanastotice.

Stenozele au fost diagnosticate ca atare doar dacă au fost însoțite de indicatori clinici, după cum urmează: dificultăți de canulare, sângerare prelungită după extragerea acelor de > 3 ori consecutiv, incapacitatea de a obține fluxul de sânge la pompă prescris, incapacitatea de a obține eKt/v >1,2 fără altă cauză decelabilă, conform recomandărilor din ghidurile actuale (7,8). Pe baza caracteristicilor descrise anterior, ele au fost încadrate în stenoze ne-semnificative (27, adică 49,09%) și respectiv stenoze semnificative (28, adică 50,90%).

Stenozele semnificative au fost îndrumate la angioplastie sau reconstrucție chirurgicală a FAV. Multe studii pledează pentru angioplastia mai selectivă a FAV, având în vedere că s-a stabilit că hiperplazia neointimală și riscul de restenozare au o rată înaltă, fără a se obține creșterea patenței secundare a FAV. Pentru multe stenoze juxta-anastotice la FAV radio-cefalice, atitudinea terapeutică cea mai rezonabilă este reanastomoza chirurgicală, tot la antebraț, dar la un nivel superior; acest tip de FAV secundară are rezultate foarte bune (10). Pentru stenozele ne-semnificative s-a stabilit un protocol de evaluare ecografică lunară, în paralel cu o monitorizare clinică atentă, pentru a surprinde progresia stenozei. Acest tip de protocol permite tem-

porizarea angioplastiei și înscrierea în recomandările ghidurilor din prezent (8).

La lotul nostru, distribuția stenozelor a fost aproape egală la fistulele distale și cele proximale, dar, în ce privește severitatea, proporția de stenozes semnificative a fost mai mare la FAV radio-cefalice (55,55%) față de cele proximale (41,37%). Aceste date concordă cu cele din literatură, iar explicația este dată probabil de calibrul mai mic al vaselor distale, de unde tendința stenozelor de a ajunge mai repede la nivel „semnificativ” (8), având în vedere că unul dintre criteriile acceptate de stenoză semnificativă este calibrul minim rezidual (< 2 mm) (3,9,11).



**FIGURA 1.** Stenoză severă cu viteză crescută și turbulențe locale

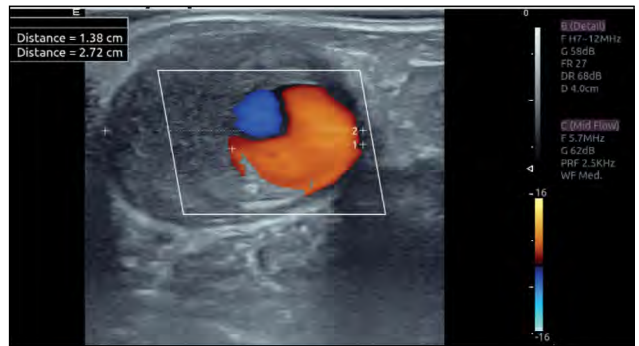
În lotul studiat, au fost diagnosticate indirect 3 cazuri de stenoză venoasă centrală, prin prezența unui flux de sânge redus și a unui aspect caracteristic de rezistență periferică înaltă al undei spectrale ( $IR > 0,6$ , viteză joasă diastolică), însoțite de circulație colaterală semnificativă și istoric de catterism venos central ipsilateral. În general, unul dintre neajunsurile ecografiei de FAV este considerat incapacitatea de a vizualiza o stenoză venoasă centrală (5).

Stenozele venoase centrale sunt depistate ecografic mai dificil pe partea stângă, unde traiectul lor este predominant intratoracic și, deci, inaccesibil vizualizării ecografice (12), dar se poate suspecta indirect prin lipsa de compresibilitate a venei jugulare interne și absența variațiilor calibrului venos cu respirația și fazele ciclului cardiac (12).

### Trombozele FAV

Trombozele parțiale ale FAV au fost întâlnite la 59 de pacienți (30,56%), în grade diferite, cel mai frecvent parțiale și pe suprafață/distanță limitată.

Frecvența crescută a trombilor în fistula arterio-venoasă se explică prin agresarea repetitivă, frecventă, a peretelui vascular prin punționare, coagularea reprezentând un mecanism fiziologic de



**FIGURA 2.** Tromboză parțială de FAV

reparare, autolimitat; în unele circumstanțe, legate de agresivități mai intense sau de particularități locale (traiect sinuos, turbulențe de flux, stenozes), s-au constatat tromboze mai extinse. Adesea (85% dintre cazuri, după unii autori), trombozele parțiale sunt cauzate de prezența unei stenozes pe traiectul FAV (5).

Tromboza parțială în cazul accesului vascular nu semnifică un eveniment neapărat major pentru prognosticul fistulei, întrucât vasta majoritate a situațiilor cu tromboza parțială se soluționează prin tromboliză fiziologică, cu repermeabilizarea zonei. Este cu atât mai important de făcut distincția între situațiile cu risc și cele banale, în baza evaluării judicioase clinico-imagistice a cazului, cu cât aplicarea măsurilor terapeutice poate fi crucială pentru salvagardarea accesului vascular.

Depistarea imagistică a zonelor trombozate este însă în mare parte incidentală, nefiind decât ocazional semnalată prin semne clinice (indurarea zonei, presiuni venoase crescute). Urmărirea ulterioară ecografică a evoluției locale a trombozei permite o conduită terapeutică adecvată, pornind de la sistarea punționării zonei afectate, administrarea de medicație anticoagulantă și/sau intervenții chirurgicale de dezobstrucție mai mult sau mai puțin invazive (endovasculare sau clasice).

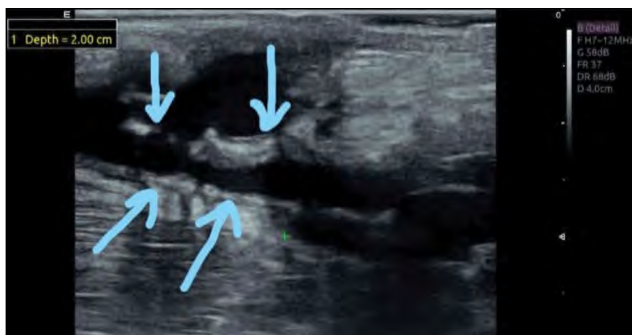
În lotul de studiu, a fost observată o singură tromboză totală, apărută în perioada screening-ului ecografic al pacienților.

### Calcificări parietale

Calcificările parietale ale FAV la lotul de studiu au fost întâlnite la o mare parte dintre pacienți (70, adică 36,26%), într-o proporție similară cu cea raportată în diverse studii (13-15). În lotul nostru, calcificările au fost clasificate în: calcificări postanastomotice 45 (64,28%), calcificări extinse 23 (32,85%), calcificări stenozante 2 (2,85%).

Evoluția naturală a calcificărilor de FAV pare să fie inițial postanastomotică (la FAV mai recente),

ulterior cu extindere progresivă pe traiectul FAV. Zona postanastomotică a FAV se asociază cu stres parietal înalt și oscilant, observat în studii computaționale de dinamica fluidelor (16), precum și cu vitezițe mai mari și turbulență crescută ecografică. În lotul de studiu, s-a observat că extinderea calcificărilor este mai pronunțată la valori mai mari ale PTH și la pacienții paratiroidectomizați, deci care au istoric de valori foarte mari ale PTH. Ca semnificație clinică, doar 2 cazuri au fost asociate cu stenoza FAV din cauza calcificărilor voluminoase.

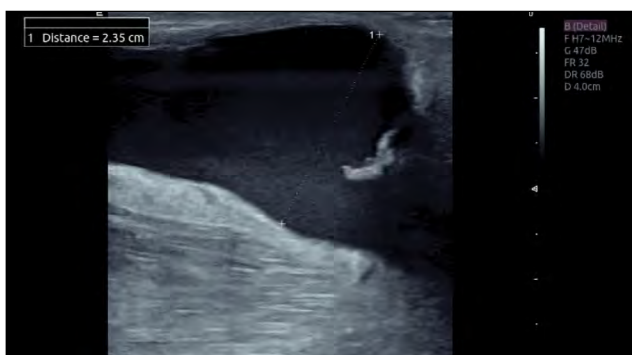


**FIGURA 3.** Calcificări extinse stenozante la nivelul FAV

### Anevrismele FAV

Anevrismele au fost întâlnite în lotul de studiu la 44 de pacienți (22,79%), fiind asociate cu fluxurile înalte și de multe ori cu remodelarea locală în urma punșionărilor frecvente în aceeași zonă (canularea în arie) (18), nerecomandată, dar uneori necesară, din cauza lungimii funcționale mai mici a FAV.

La pacienții din lotul studiat, consecințele clinice ale anevrismelor sunt mai mult de ordin estetic, consecutiv deformării locale a membrului superior. Riscul de ruptură este mic, întrucât peretele vascular conține toate straturile (19).



**FIGURA 4.** Anevrism în zona de punșionare venoasă (colecția proprie)

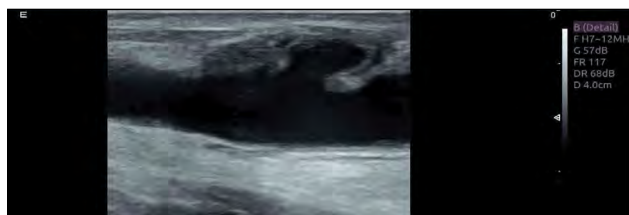
Canularea în arie poate provoca în timp fenomene de fibroză locală, subțierea peretelui vascular și a tegumentului supraiacent, complicată cu risc de

necroză tegumentară parcellară, de obicei concomitent cu infecție locală (3 cazuri în lotul nostru) și rareori cu ruptură, care poate fi însă foarte periculoasă, din cauza presiunii sanguine mari în FAV (1 caz din lotul nostru).

Pseudoanevrismele sunt cauzate de disrupția peretelui vascular, de obicei la FAV recente, la care procesul de remodelare internă nu s-a încheiat (19), și sunt grevate de riscul producerii de hematoame și infiltrări locale sanguine subcutanate, care pot afecta prognosticul FAV (20).

În lotul nostru, au fost observate la 6 pacienți (3,1%), într-unul dintr-un cazuri soldându-se cu stenoza fistulei și necesitatea de a folosi o colaterală, care, din fericire, s-a dezvoltat suficient pentru a putea fi canulată. În toate aceste cazuri, consecințele funcționale ale incidentelor de punșionare au fost inaparente clinic.

Prezența turbulenței de flux și a trombozelor în interiorul pseudoanevrismelor, precum și faptul că la acest nivel se produce în genere o subțiere parietală semnificativă pot determina apariția unor complicații mai grave decât în cazul anevrismelor propriu-zise, motiv pentru care depistarea lor ecografică este extrem de utilă pentru evitarea punșionării în locațiile respective.



**FIGURA 5.** Pseudoanevrism al FAV

### Fistule profunde

S-a considerat utilă evaluarea distanței subcutanate până la accesul vascular, întrucât unul dintre criteriile majore ale funcționalității fistulei este situarea acesteia la sub 6 mm distanță de tegument. Această prevedere este indicată atât de necesitatea ca abordul vascular să fie ușor de identificat prin palpate, cât și de faptul că fistulele au o lungime mult mai mică și o grosime mult superioară altor ace folosite în practica clinică. S-a remarcat în lotul nostru faptul că, în zonele profunde, fistula nu a putut fi utilizată sau utilizarea acesteia a condus la complicații.

O serie de pacienți din lotul studiat prezintă valve venoase pe traiectul accesului vascular (circa 12,7%). Aceste structuri sunt uneori cauza unor eșecuri de punșionare și pot determina, în funcție de relația cu acul de punșionare, oscilații presionale la

nivelul accesului. Cunoașterea acestor cazuri și a localizării valvelor permite utilizarea optimală a accesului vascular și evitarea complicațiilor.

## CONCLUZII

Ultrasonografia Doppler este foarte utilă pentru investigarea fistulelor arterio-venoase la pacienții dializați, fiind o metodă cost-eficientă, de acuratețe

și noninvazivă de analiză morfologică și funcțională a accesului vascular. Numărul mare de complicații identificate și înregistrate la pacienții noștri ne-a permis o mai bună manageriere a cazurilor individuale, pentru a limita la maximum pierderea accesului. Screening-ul inițial al FAV la intrarea pacientului în dializă oferă o evaluare bazală, care poate fi apoi comparată cu explorările făcute pentru supraveghere și monitorizarea complicațiilor.

## BIBLIOGRAFIE

- van Hooland S, Malik J. Hemodialysis vascular access ultrasonography: Tips, tricks, pitfalls and a quiz. *J Vasc Access*. 2010 Oct-Dec; 11(4):255-62.
- Nalesso F, Garzotto F, Petrucci I, Samoni S, Virzi GM, Gregori D et al. Standardized Protocol for Hemodialysis Vascular Access Assessment: The Role of Ultrasound and Color Doppler. *Blood Purif*. 2018; 45:26069.
- Castro A, Moreira C, Almeida P, de Matos N, Loureiro L, Teixeira G et al. The Role of Doppler Ultrasonography in Significant and Borderline Stenosis Definition. *Blood Purif*. 2018; 46:94-102.
- Malik J, Kudlicka J, Novakova L, Adamec J, Malikova H, Kavan J. Surveillance of Arteriovenous Accesses with the use of Duplex Doppler Ultrasonography. *J Vasc Access*. 2014; 15:28-32.
- Visciano B, Riccio E, Falco VD, Musumeci A, Capuano I, Memoli A et al. Complications of Native Arteriovenous Fistula: The Role of Color Doppler Ultrasonography. *Ther Apher Dial*. 2014; 18:155-61.
- Ashby D, Borman N, Burton J, Corbett R, Davenport A, Farrington K et al. Renal Association Clinical Practice Guideline on Haemodialysis. *BMC Nephrol*. 2019; 20.
- [No Authors] kdoqi\_vasc-access-review2019\_v2.pdf.
- Schmidli J, Widmer MK, Basile C, de Donato G, Gallieni M, Gibbons CP et al. Editor's Choice – Vascular Access: 2018 Clinical Practice Guidelines of the European Society for Vascular Surgery (ESVS). *Eur J Vasc Endovasc Surg*. 2018; 55:757-818.
- Mudoni A, Caccetta F, Caroppo M, Musio F, Accogli A, Zacheo MD et al. Echo Color Doppler Ultrasound: A Valuable Diagnostic Tool in the Assessment of Arteriovenous Fistula in Hemodialysis Patients. *J Vasc Access*. 2016; 17:446-52.
- Mallik M, Sivaprakasam R, Pettigrew GJ, Callaghan CJ. Operative salvage of radiocephalic arteriovenous fistulas by formation of a proximal neoanastomosis. *J Vasc Surg*. 2011; 54:168-73.
- Kudlicka J, Kavan J, Tuka V, Malik J. More Precise Diagnosis of Access Stenosis: Ultrasonography versus Angiography. *J Vasc Access*. 2012; 13:310-14.
- Long A. Guide pratique d'écho-Doppler vasculaire. *Elsevier Health Sciences*. 2017.
- Balci M, Kirkpantur A, Turkvatan A, Mandiroglu S, Ozturk E, Afsar B. Sclerostin as a new key player in arteriovenous fistula calcification. *Herz*. 2015; 40:289-97.
- Jankovic A, Damjanovic T, Djuric Z, Marinkovic J, Schlieper G, Djuric P et al. Calcification in arteriovenous fistula blood vessels may predict arteriovenous fistula failure: A 5-year follow-up study. *Int Urol Nephrol*. 2017; 49:881-87.
- Kirkpantur A, Balci M, Turkvatan A, Afsar B. Serum sclerostin levels, arteriovenous fistula calcification and 2-years all-cause mortality in prevalent hemodialysis patients. *Nefrologia*. 2016; 36:24-32.
- Hull JE, Balakin BV, Kellerman BM, Wroldstad DK. Computational fluid dynamic evaluation of the side-to-side anastomosis for arteriovenous fistula. *J Vasc Surg*. 2013; 58:187-193.e1.
- Zamboli P, Fiorini F, D'Amelio A, Fatuzzo P, Granata A. Color Doppler ultrasound and arteriovenous fistulas for hemodialysis. *J Ultrasound*. 2014; 17:253-63.
- Balaz P, Björck M. True aneurysm in autologous hemodialysis fistulae: Definitions, classification and indications for treatment. *J Vasc Access*. 2015.
- Inston N, Mistry H, Gilbert J, Kingsmore D, Raza Z, Tozzi M et al. Aneurysms in Vascular Access: State of the Art and Future Developments. *J Vasc Access*. 2017; 18:464-72.
- Lee T, Barker J, Allon M. Needle Infiltration of Arteriovenous Fistulae in Hemodialysis: Risk Factors and Consequences. *Am J Kidney Dis*. 2006; 47:1020-26.