

CARACTERISTICILE MORFOLOGICE ȘI TRATAMENTUL ENDODONTIC ÎN TAURODONTISM

Morphological features and endodontic treatment in taurodontism

Șef Lucr. Dr. Bogdan Mihai Gălbinașu¹, Conf. Dr. L.M. Nica³, Prof. Dr. I. Pătrașcu¹, Dr. G. Tulus²

¹Catedra de Tehnologia Protezelor și Materiale Dentare, Facultatea de Medicină Dentară,
Universitatea de Medicină și Farmacie „Carol Davila“, București

²Cabinet privat endodonție, Viersen, Germania

³Disciplina Odontoterapie-Endodonție, Departamentul III, Facultatea de Medicină Dentară,
Universitatea de Medicină și Farmacie „Victor Babeș“ Timișoara

REZUMAT

Obiectivul major în cazul tratamentului endodontic este reprezentat de îndepărtarea țesutului pulpar și a eventualelor microorganisme prezente în sistemul endodontic al canalului radicular. Unul dintre principalele obstacole este reprezentat de complexitatea anatomică a dintelui de tratat, dificultatea sporind în situațiile cu anatomie „atipică“ sau prezența de anomalii. Acest articol prezintă un caz clinic complex la un premolar inferior cu anatomie particulară, respectiv mai mult de un canal radicular și prezența unei anomalii.

Cuvinte cheie: taurodontism, cavitate de acces, sistem endodontic radicular, microscop dentar, diagnostic endodontic, anatomie dentară, obturație de canal

ABSTRACT

The goal of endodontic treatment is the removing of pathological tissues and bacteria from the root canal system. The major obstacle is achieving this goal is represented by branched root canal systems, sometimes this is more difficult due to atypical tooth anatomy or tooth anomaly. This article presents a complex case of a lower premolar with multiple root canals and a dental anomaly.

Keywords: taurodontism, access cavity, branched root canal systems, dental operating microscope, intracanal endodontic diagnostics, tooth anatomy, root filling

INTRODUCERE

Taurodontismul poate fi definită ca o modificare a formei dintelui, ce are drept cauză absența invaginării tecii radulare epiteliale Hertwig la nivelul corespunzător. Din acest motiv, principalele caracteristici ale dinților cu taurodontism vor fi reprezentate de o cameră pulpară mai mare, o deplasare către apical a furcăției radulare și lipsa constricției pulpare la nivelul coletului (8).

Incidența taurodontismului prezintă o mare variabilitate, probabil din cauza lipsei de standardizare a criteriilor de evaluare, precum și din cauza variabilității în funcție de grupurile biologice de populații. Incidența maximă, de 48%, este descrisă

de Saar et al., în urma unui studiu la nivelul populației tinere senegaleze între 15 și 19 ani (18). O incidență asemănătoare, de 46,4%, este descrisă de Macdonald-Jankowski la populația chineză adultă tânără (16). Într-un studiu la nivelul populației nord-indiene pe 1.000 de pacienți, cu un total de 7.615 molari, au fost găsiți 28 de pacienți cu dinți care prezintă taurodontism, respectiv 2,8%, la analiza numărului de dinți cu taurodontism fiind găsiți 80, respectiv 1,05% din totalul dinților, cu frecvență maximă la molarii de minte (1). Studiile făcute la nivelul populației caucaziene (europene) arată o incidență apropiată a taurodontismului cu a populației indiene. Bürklein et al. au găsit în urma evaluă-

Autor corespondent:

Șef Lucr. Dr. Bogdan Mihai Gălbinașu, Universitatea de Medicină și Farmacie „Carol Davila“, Str. Dionisie Lupu nr. 37, București
E-mail: bogdan.galbinașu@yahoo.com

rii radiografiilor panoramice a 4.885 de molari aparținând unui număr de 800 de pacienți adulți prezența de dinți cu taurodontism la 18 pacienți (2,25%) și un procent de 0,61% din numărul total de molari analizați (3). În ceea ce privește localizarea pe grupuri dentare, există discrepanțe între studii. În timp ce în anumite studii sunt descrise cazuri de taurodontism numai la molari (3,17), există și descrierea acestei anomalii la nivelul premolarilor. Astfel, într-o analiză a 379 de premolari extrași, au fost găsiți 3 premolari cu taurodontism (15), ceea ce reprezintă 0,79%, cifră apropiată de incidența la nivelul molarilor descrisă de Bürklein et al.

În ceea ce privește incidența premolarilor inferiori cu trei canale radiculare, studiile existente prezintă o prevalență între 0 și 5%, cu o frecvență mai mică la nivelul premolarului al doilea mandibular (11) și diferențe semnificative în funcție de rasă/tip de populație, frecvența fiind mai redusă la populația caucaziană și mai ridicată la populația asiatică din China și la populația de culoare din Statele Unite. Conform datelor actuale, incidența premolarilor inferiori cu trei canale radiculare este de 0,4% (7,25).

PREZENTAREA CAZULUI

Un pacient în vîrsta de 36 de ani se prezintă la endodontolog cu trimitere pentru tratamentul dintelui 35, acuzând simptomatologie dureroasă persistentă. Din anamneză și din biletul de trimitere reiese că, în baza diagnosticului de pulpită simptomatică ireversibilă, dintelui 35 a fost trepanat, însă nu s-a reușit permeabilizarea canalului radicular pe toată lungimea. Ca medicament intracanal, a fost folosit, în urma trepanării dintelui, un amestec de corticoid și antibiotic local (Ledermix – Riems, Riems, Germany), obținându-se doar ameliorarea durerii. Anamneza generală nu prezintă informații relevante. În cursul discuției anamnestice, pacientul acuza dureri atât la modificări de temperatură, cât și la presiune înainte de tratamentul inițial, cu exacerbări spontane. Conform afirmațiilor pacientului, terapia cu antialgice reduce durerea la presiune, însă nu elimină sensibilitatea la temperatură. După tratamentul inițial, persistă numai sensibilitatea la presiune. În cadrul examenului clinic, se remarcă prezența unei obturații provizorii masive ocluzale și a unei obturații cu ciment ocluzo-dista-

le. La sondarea circulară nu se constată valori de profunzime patologice, în cele opt puncte sondate valorile oscilând între 3,0 și 3,5 mm. Testul la percuție duce la exacerbarea durerii. Analiza radiografiei intraorale efectuate după examenul clinic arată o alungire a camerei pulpare până la nivelul inferior al treimii medii a rădăcinii, semnele unei morfologii atipice cu două rădăcini de lungimi apropiate, iar canalele radiculare nu sunt complet decelabile radiologic sub nivelul separației rădăcinilor. Nu se constată reacții periapicale la nivelul celor două rădăcini decelabile radiologic. Din analiza imaginii radiologice (Fig. 1), rezultă că dintelui 35 prezintă o anomalie de formă de tipul taurodontismului (22,24), precum și un sistem endodontic atipic cu cel puțin două canale radiculare. Conform clasificărilor uzuale din prezent, este vorba în acest caz de mezo-taurodontism (10,20). Având în vedere particularitățile anatomice, cu imposibilitatea decelării predictibile prin analiza radiografiei convenționale (bidimensională) a configurației canalelor radiculare, s-a recurs la o investigație imagistică suplimentară – computer tomograf cu fascicul conic (cone beam computer tomograf), datorită avantajelor conferite (12–14,19). Analiza tomografiei computerizate (cone beam) confirmă anatomia complexă a dintelui de tratat și arată prezența a două rădăcini cu câte un canal radicular, separația rădăcinilor pornind la circa 5-6 mm de apex și configurație de tip „c-shaped“ la nivelul rădăcinii vestibulare (Fig. 2a, 2b). Se constată semnele imagistice de parodontită apicală.

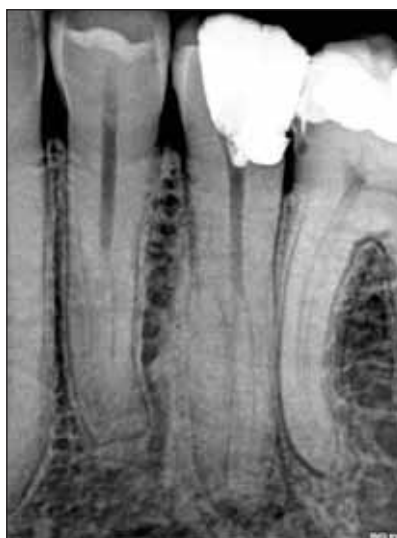

FIGURA 1. Radiografie intraorală diagnostică preoperatorie a dintelui 35. Se poate constata prezența taurodontismului. Analiza radiografiei arată prezența a două rădăcini.

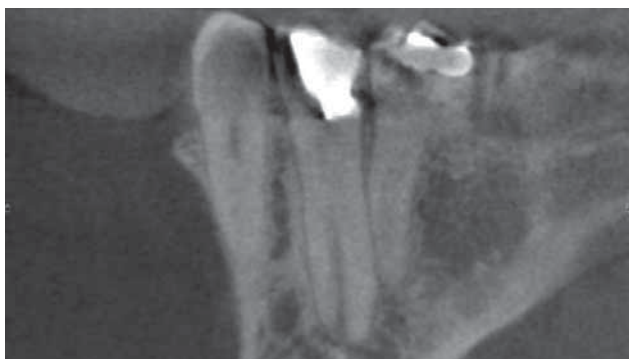

FIGURA 2. Imagini tomografice. Pe secțiune axială se pot identifica două canale radiculare separate (a). Analiza secțiunii coronale arată prezența unei configurații atipice de tipul c-shaped (b)

Diagnostic: parodontită apicală simptomatică

Tratamentul endodontic a fost inițiat în aceeași ședință din cauza simptomatologiei dureroase. Tratamentul a fost inițializat sub anestezie locoregională (Ultracain DS, Sanofi-Aventis, Frankfurt/M.) și izolare a dintelui cu digă (Ultradent Corp., South Jordan, UA, USA). După îndepărtarea obturației provizorii și îndepărtarea pansamentului medicamentos, se constată supurație purulentă de la nivelul canalelor radiculare (Fig. 3). După extinderea cavității de acces inițiale către lingual, sub control vizual continuu cu ajutorul unui microscop dentar (ProErgo, Zeiss, Oberkochen), s-a trecut la îndepărtarea secreției purulente și a resturilor de țesut necrotic din camera pulpară prin spălături intensive cu NaOCl 3,25% parțial activat sonic (Eddy-VDW, München, Germany). După curățarea chimică și uscarea cavității, se poate vizualiza un platou de dentină la circa 16 mm sub nivelul marginii ocluzale, fără a putea fi vizualizate orificiile de acces în canalele radiculare. Prin sondare cu instrumente manuale precurbate de dimensiune ISO 008 (C-Pilot, VDW, München, Germany), au putut fi sondate inițial trei canale radiculare. Prin instrumentare manuală, folosind instrumente de preparare radiculară de dimensiuni crescătoare până la ISO 015, sub control electrometric (Raypex 5, VDW, München, Germany), s-a creat „glide path“ la nivelul canalelor radiculare. În continuare, canalele radiculare au fost instrumentate cu instrumente rotative din Niti într-o secvență hibridă utilizând FlexMaster (VDW, München, Germany), Profile și ProTaper Next (Dentsply Maillefer, Ballaigues, Schwitserland). În urma instrumentării și îndepărtării mecanice a unui istm, caracteristic în cazul configurației „c-shaped“, au rezultat în final două canale radiculare se-

parate. Instrumentarea rotativă s-a făcut cu un motor cu control electrometric continuu (VDW Gold, VDW, München, Germany). În timpul preparării canalelor radiculare, a putut fi vizualizată conformația atipică de tip „c-shaped“ a canalului vestibular, ceea ce a impus intensificarea lavajului endodontic. După fiecare schimb de instrumente, s-a folosit pentru lavaj NaOCl 3,25% parțial activat sonic. După tratamentul chemomecanic, canalele au fost uscate cu conuri de hârtie sterile și apoi a fost aplicat pentru o săptămână o pastă de hidroxid de calciu radioopacă (Ultracal, Ultradent Corp., South Jordan, UA, USA), iar cavitatea de acces a fost sigilată adeziv cu un ciment glassionomer (Fuji II, GC Corporation, Tokyo, Japan).

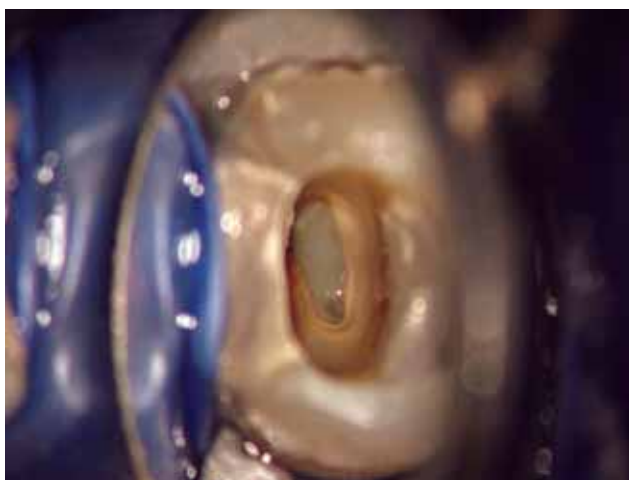


FIGURA 3. Imaginea clinică sub microscop după îndepărtarea obturației provizorii. Se poate vedea exsudatul purulent la nivelul camerei pulpare

La o săptămână după ședința anterioară, pacientul relatează că dintele este asimptomatic. Sub anestezie locoregională și izolare cu ajutorul digii, a fost continuat tratamentul endodontic. Prepararea canalelor a fost finalizată cu instrumente de Niti

ProTaper Next X4 sub control electrometric continuu. După irigație cu NaOCl 3,25% parțial activat sonic a fost efectuată o radiografie cu conuri de gutapercă (masterpoint) pentru verificarea radiografică a lungimii instrumentării (Fig. 4). După uscarea canalelor radiculare, acestea au fost obturate termoplastic cu gutapercă și AH+ (Dentsply Maillefer, Ballaigues, Schwitserland) ca sealer după o tehnică Schilder (21) modificată de Tulus pentru un sistem canalar endodontic complex (23). În prima fază, s-a efectuat obturația canalelor în porțiunea apicală până la nivelul bifurcării canalelor. După această fază de down-pack, s-a procedat la injectarea de gutapercă termoplasticită până la 3 mm sub nivelul joncțiunii smalț-cement. În final, s-a procedat la sigilarea obturației de canal cu compozit cu fluiditate medie cu radioopacitate similară dentinei și reconstrucția dintelui cu compozit în tehnică adezivă, urmată de control radiologic (Fig. 5). Imaginea radiologică a obturației canalului vestibular, cu un contur neregulat, este specifică tipului de configurație c-shaped, care nu poate fi instrumentat complet mecanic și indică în același timp o îndepărtare chimică a țesuturilor intracanalare moi prin tratamentul chimic.

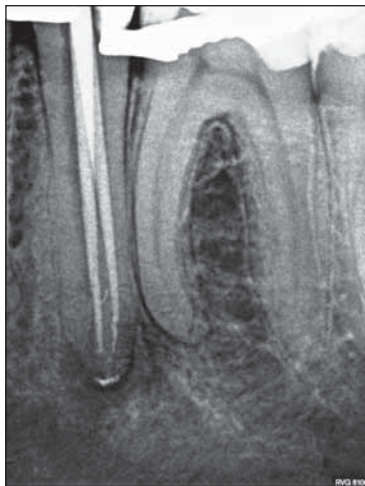


FIGURA 4. Control radiologic al lungimii de lucru cu conuri de gutapercă. Se constată resturi de hidroxid de calciu în spațiul periradicular, precum și interradicular

La un an după tratamentul endodontic, a fost efectuat un control clinic și radiologic. Conform pacientului, dintele este asimptomatic, examenul clinic și cel radiologic (Fig. 6) nu prezintă semne de modificări patologice. Pentru minimizarea riscului de fractură, s-a recomandat protejarea dintelui cu o coroană de înveliș, manoperă ce urmează să fie efectuată de către protetician.

La trei și respectiv cinci ani după tratament, s-au efectuat controale alveolare ale dintelui tratat. Dintele a fost

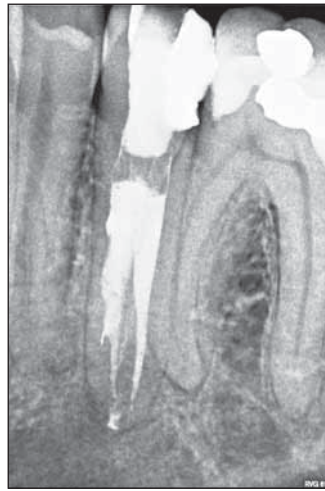

FIGURA 5. Control radiologic postoperativ al dintelui 35

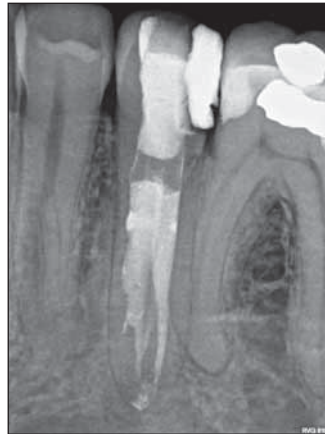

FIGURA 6. Radiografie de control postendodontic al dintelui 35 la un an după tratament. Nu se constată semne radiologice de afecțiuni apicale

între timp acoperit cu o coroană de înveliș. Examele clinice și radiologice (Fig. 7 și 8) nu prezintă semne de modificări patologice.

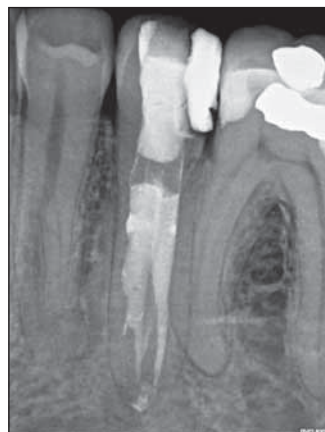

FIGURA 7. Radiografie de control postendodontic al dintelui 35 la trei ani după tratament. Se constată acoperirea dintelui cu o coroană de înveliș. Nu se constată semne radiologice de afecțiuni apicale

DISCUȚII

Articolul de față descrie succesul tratamentului endodontic al unui dinte cu o morfologie atipică. Taurodontismul este o afecțiune foarte rară, întâlnită mai frecvent la molări decât la premolari. În ca-

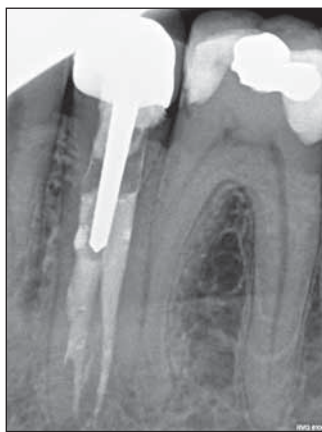

FIGURA 8. Radiografie de control postendodontic al dintelui 35 la cinci ani după tratament. Nu se constată semne radiologice de afecțiuni apicale

zului premolarilor, diagnosticul nu se poate pune clinic, ci numai pe baza analizei radiografiei.

BIBLIOGRAFIE

- Bharti R., Chandra A., Tikku A.P., Arya D.** Prevalence of taurodont molars in a North Indian population. *Indian Journal of Dentistry* 2015; 6: 27-31
- Borges A.H., Mamede-Neto I., Volpato L.E.R., Pedro F.L.M., Bueno M.R., Estrela C.** Using cone beam computed tomography images to diagnose multiple taurodontisms. *Gen Dent* 2014; 62: e20-2
- Bürklein S., Breuer D., Schäfer E.** Prevalence of taurodont and pyramidal molars in a German population. *J Endod* 2011; 37: 158-162
- C. do Nascimento, A.F. Marques, C. Sponchiado-Junior, F.R. Garcia, M.A. de Carvalho.** Endodontic Treatment of Hypertaurodontic Mandibular Molar Using Reciprocating Single-file System: A Case Report. *Bull Tokyo Dent Coll* 2016; 57: 83-89
- Demiryurek E.O., Gonulol N., Bulucu B.** Endodontic treatment of a taurodontic premolar with five canals. *Aust Endod J* 2013; 39: 81-84
- Dineshshankar J., Sivakumar M., Balasubramaniam A.M., Kesavan G., Karthikeyan M., Prasad V.S.** Taurodontism. *J Pharm Bioallied Sci* 2014; 6: S13-5
- EIDeeb M.E.** Three root canals in mandibular second premolars: literature review and a case report. *J Endod* 1982; 8: 376-377
- Jafarzadeh H., Azarpazhooh A., Mayhall J.T.** Taurodontism: A review of the condition and endodontic treatment challenges. *Int Endod J* 2008; 41: 375-388
- Jayashankara C., Shivanna A.K., Sridhara K., Kumar P.S.** Taurodontism: A dental rarity. *J Oral Maxillofac Pathol* 2013; 17: 478
- Keene H.J.** A morphologic and biometric study of taurodontism in a contemporary population. *Am J Phys Anthropol.* 1966: 208-209
- Kerekes K., Tronstad L.** Morphometric observations on root canals of human premolars. *J Endod* 1977; 3: 74-79
- Kottoor J., Albuquerque D., Velmurugan N., Kuruvilla J.** Root anatomy and root canal configuration of human permanent mandibular premolars: a systematic review. *Anat Res Int* 2013; 2013: 254250
- Kottoor J., Velmurugan N., Surendran S.** Endodontic management of a maxillary first molar with eight root canal systems evaluated using cone-beam computed tomography scanning: a case report. *J Endod* 2011; 37: 715-719
- Levin A., Shemesh A., Katzenell V., Gottlieb A., Ben Itzhak J., Solomonov M.** Use of Cone-beam Computed Tomography during Retreatment of a 2-rooted Maxillary Central Incisor: Case Report of a Complex Diagnosis and Treatment. *J Endod* 2015; 41: 2064-2067
- Llomas R., Jimenez-Planas A.** Taurodontism in premolars. *Oral Surg Oral Med Oral Pathol* 1993; 75: 501-505
- MacDonald-Jankowski D.S., Li T.T.** Taurodontism in a young adult Chinese population. *Dentomaxillofac Radiol* 1993; 22: 140-144
- Ruprecht A., Batniji S., el-Neweihi E.** The incidence of taurodontism in dental patients. *Oral Surg Oral Med Oral Pathol* 1987; 63: 743-747
- Sarr M., Toure B., Kane A.W., Fall F., Wone M.M.** Taurodontism and the pyramidal tooth at the level of the molar. Prevalence in the Senegalese population 15 to 19 years of age. *Odontostomatol Trop* 2000; 23: 31-34
- Scarfe W.C., Levin M.D., Gane D., Farman A.G.** Use of Cone Beam Computed Tomography in Endodontics. *International Journal of Dentistry* 2009; 2009: 634567
- Schifman A., Chanannel I.** Prevalence of taurodontism found in radiographic dental examination of 1200 young adult Israeli patients. *Community Dent Oral Epidemiol.* 1978;6:200-3 1978: 200-203
- Schilder H.** Filling root canals in three dimensions. *Dent Clin North Am* 1967: 723-744
- Shaw J.C.** Taurodont teeth in South African races. *Journal of Anatomy* 1928; 62: 476-498
- Tulus G., Weber T., Petrovits A.** Diagnosis and Therapy of branched Root Canal Systems. *ENDO (Lond Engl)* 2015; 9: 267-282
- Witkop C.J. Jr.** Manifestation of genetic disease in the human pulp. *Oral Surgery, Oral Medicine and Oral Pathology* 1971: 278-316
- Zillich R., Dowson J.** Root canal morphology of mandibular first and second premolars. *Oral Surg Oral Med Oral Pathol* 1973; 36: 738-744