

SCANAREA FACIALĂ: ELEMENT ADJUVANT ÎN PLANIFICAREA TRATAMENTULUI IMPLANTO-PROTETIC AL EDENTATULUI TOTAL

*Facial scanning as an element in the implant treatment planning
of full edentulous patient*

Conf. Dr. Marina Imre¹, Asist. Univ. Dr. Mihaela Pantea¹, Conf. Dr. Paula Perlea¹,
Şef Lucr. Dr. Anca Nicoleta Temelcea², Şef Lucr. Dr. Ana Maria Cristina Țâncu¹

¹Facultatea de Medicină Dentară, Universitatea de Medicină și Farmacie „Carol Davila“, București

²Facultatea de Moaşe și Asistență Medicală, Universitatea de Medicină și Farmacie „Carol Davila“, București

REZUMAT

Introducere. Reabilitarea implanto-protetică a edentației totale presupune reabilitarea integrală a funcțiilor aparatului dento-masticator, iar primul pas îl reprezintă o planificare judicioasă a tratamentului. Pe lângă elementele clasice de analiză, scanarea facială, metodă imagistică nou introdusă, poate aduce informații prețioase în planificarea acestui tratament, respectiv prin raportarea la părțile moi, esențiale în reabilitarea funcției estetice.

Material și metodă. S-a constituit un lot de 10 pacienți edentați total bimaxilar, al căror dosar medical a fost analizat într-o primă fază. În urma evaluării clinice și paraclinice, în a doua fază a fost selectat un pacient care a corespuns tuturor criteriilor de includere și pentru care s-a hotărât să se efectueze, pe lângă investigațiile clasice pentru inserarea de implante, și scanarea facială cu aplicația Planmeca Pro Face 3D.

Rezultate și discuții. Scanarea facială cu Planmeca Pro Face 3D a generat o imagine complexă – rezultată din asocierea triadei părți moi, ofertă osoasă, prefigurare a viitoarelor arcade dentare (prin CBCT cu dinți radioopaci), elemente esențiale în planificarea tratamentului implanto-protetic cu grad crescut de dificultate și exigențe estetice ridicate. Metoda are limitări legate de poziționarea pacientului și compatibilizarea imaginilor cu imaginile CBCT.

Concluzii. Scanarea facială este o metodă imagistică de interes în planificarea tratamentului implanto-protetic. Introducerea acesteia în protocolul standard de planificare al tratamentului edentației totale prin implanturi necesită studii ulterioare din punct de vedere al preciziei calibrării imaginilor.

Cuvinte cheie: edentație totală, implante, scanare facială

ABSTRACT

Introduction. The implant-prosthetic rehabilitation of the full edentulous patient implies the complete rehabilitation of the functions of the dento-masticatory apparatus, and the first step is a judicious planning of the treatment. In addition to classical analysis, facial scanning, a newly introduced imaging method, can bring precious information into the planning of this treatment, or by referring to the soft parts essential to restoring the aesthetic function.

Material and methods. A batch of 10 bimaxillary full edentulous patients was consisted; patients' whose medical files were analyzed in a first phase. Following the clinical and complementary evaluation, a patient who met all inclusion criteria was selected in the second phase and decided to carry out facial scanning with the Planmeca Pro Face 3D application in addition to classical implant insertion investigations.

Results and discussions. Facial scanning with Planmeca Pro Face 3D has generated a complex image – resulting from triad association – soft parts, bone supply, prefiguration of future dental archways (CBCT with radio-opaque teeth), essential elements in high-implant prosthetic treatment planning of difficulty and high aesthetic requirements. The method has limitations on patient positioning and image compatibility with CBCT images.

Conclusions. Facial scanning is an imaging method of interest in planning implanto-prosthetic treatment. Its introduction into the standard planning protocol for total implantation edentation treatment requires further studies in terms of image calibration precision.

Keywords: full edentulism, dental implants, facial scanning

Autor corespondent:

Conf. Dr. Marina Imre, Universitatea de Medicină și Farmacie „Carol Davila“, Str. Dionisie Lupu nr. 37, București

E-mail: melim.marina@gmail.com

INTRODUCERE

Tratamentul edentației totale reprezintă, prin complexitatea sa, o adevărată provocare pentru medicul stomatolog. Acesta a evoluat odată cu introducerea implantologiei în practica curentă stomatologică prin oferirea unor tehnici de tratament pe implantate – protezare fixă sau mobilă – ca alternativă la proteza totală convențională.

Astfel, reabilitarea funcțiilor aparatului dento-masticator prin terapie implanto-protetică, în mod integral – masticăție, fizionomie și fonație – este din punct de vedere protetic, dar și chirurgical, un procedeu terapeutic cu un grad ridicat de dificultate care necesită o analiză și o planificare minuțioasă.

În succesul acestui tip de tratament, pe lângă examinarea clinică riguroasă, un rol deosebit de important îl dețin tehnicile de investigație imagistică (1).

Până recent, aceste evaluări generau reprezentări bidimensionale ale regiunii maxilo-faciale, fără informații privind părțile moi faciale, importante în desăvârșirea dezideratului estetic (2).

Introducerea noilor tehnici imagistice de tip CBCT în practica curentă oferă o imagine tridimensională a maxilarelor, permitând planificarea poziției inserării implantelor cu mare exactitate atât din punct de vedere al volumului osos, al reperelor anatomice, cât și al densității osoase, spre deosebire de tehnicile bidimensionale de tipul ortopantomografiei sau al teleradiografiei de profil (3). Totuși, aceasta din urmă prezintă, așa cum am arătat într-o lucrare anterioară, avantajul de vizualizare într-o singură imagine a conturilor osoase în relație cu părțile moi, iar în cazul efectuării sale cu proteze cu dinți radioopaci, chiar raportul acestora cu prefigurarea viitoarelor arcade dentare – bidimensional (4,5), element deosebit de important în vederea inserării implantelor în poziție optimă din punct de vedere protetic.

Obiectivul materialului următor este de a prezenta o nouă tehnică imagistică de planificare a tratamentului protetic – scanarea facială și, respectiv, suprapunerea acestei imagini peste CBCT, în vederea inserării implantelor în raport optim cu triada structurii osoase, părți moi, viitoare arcade dentare – tridimensional de această dată și cu grad de precizie ridicat.

MATERIAL ȘI METODĂ

În vederea exemplificării tehnicii imagistice de scanare facială, a fost constituit un lot de 10 pacienți edentați total bimaxilar cu vârste cuprinse între 55 și 75 ani, 5 pacienți de sex feminin, 5 de sex masculin. Dosarul medical a cuprins anamneza, examenul clinic intra și extra oral, modele de studiu, fotografiile de diagnostic intra și extraorale din normă frontală și laterală. Din punct de vedere imagistic, a fost efectuat CBCT de maxilar. Dosarul de evaluare a cuprins și un chestionar de 10 întrebări de tip VAS (Visual Analogue Scale), menit să reliefeze gradul de interes estetic al pacienților în raport cu reabilitarea funcției fizionomice.

În urma coroborării datelor analizate, a fost selectat un pacient de sex masculin în vârstă de 72 de ani, fără afecțiuni generale asociate. Criteriul final al selectării acestui pacient în urma analizei lotului a fost legat de particularitatea cazului de asociere a tuturor elementelor de interes în planificarea tratamentului implanto-protetic, respectiv ofertă osoasă, cerințe estetice ridicate și protezare fixă pe implanturi a maxilarului superior solicitată și posibil de efectuat din punct de vedere al stării generale de sănătate și al costurilor.

Prima etapă clinică a constat în efectuarea a două proteze totale convenționale cu dinți radioopaci, ca prefigurare a relațiilor intermaxilare de ocluzie corecte – în vederea efectuării CBCT-ului diagnostic cu protezele aplicate pe câmpul edentat total, astfel încât să procedăm la planificarea poziției de inserare a implantelor din punct de vedere protetic în raport optim cu viitoarele arcade dentare. Simularea poziționării implantelor și dimensiunea acestora au fost ghidate de examinarea clinică

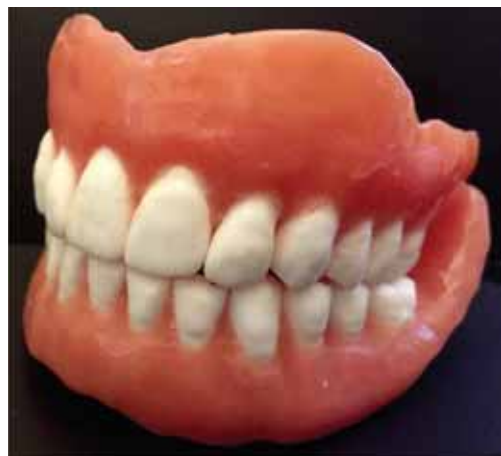

FIGURA 1. Proteze totale convenționale cu dinți radioopaci

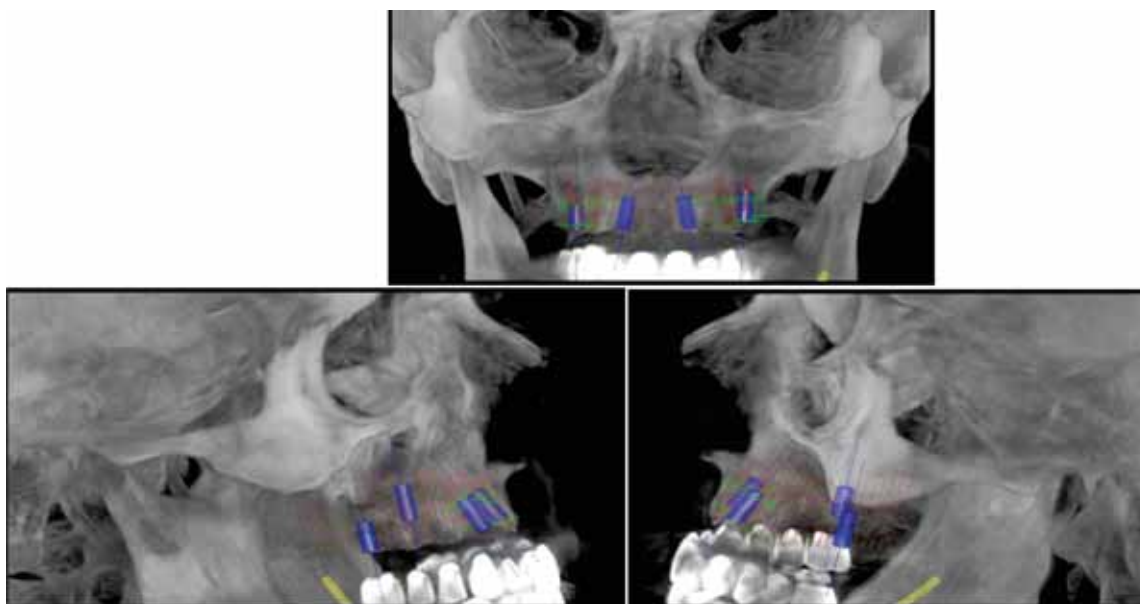


FIGURA 2. Simularea inserării implantelor pe CBCT cu protezele aplicate

coroborată cu biblioteca de implanturi a aplicației Implant Studio (Fig. 1, Fig. 2).

Următoarea etapă a constat în realizarea scanării faciale cu Planmeca Pro Face 3D[®]. Tehnologia de scanare constă într-un sistem prevăzut cu o cameră video capabilă să înregistreze tridimensional geometria facială peste care suprapune o imagine foto a texturii pielii într-o singură expunere, ceea ce permite redarea cu acuratețe a părților moi faciale atât din normă laterală, cât și din normă frontală. Scanarea se realizează cu pacientul poziționat cu Orizontala de la Frankfurt paralelă cu podeaua și cu buzele în contact ușor. Scanarea facială nu emite niciun fel de radiații cu potențial dăunător pentru pacienți.

Medicul stomatolog poate evalua astfel, încă din etapa de planificare preoperatorie, anatomia feței cu ajutorul aplicației Planmeca Romexis, care facilitează o analiză detaliată și îmbunătățește rezultatele estetice.

În etapa ulterioară, s-au suprapus imaginile CBCT cu fotografia 3D a pacientului generându-se astfel într-o singură imagine triada esențială în planificarea tratamentului implanto-protetic – ofertă osoasă, contur părți moi și prefigurarea viitoarelor arcade dentare.

REZULTATE ȘI DISCUȚII

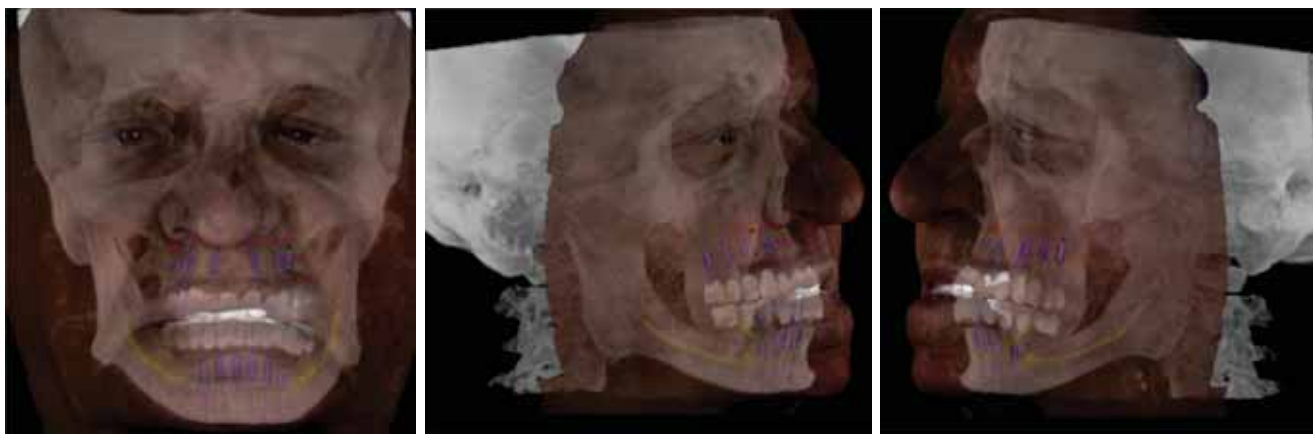Planificarea tratamentului implanto-protetic prin suprapunerea imaginilor rezultate din tehnicile de analiză prin CBCT – cu planificarea poziționării

și a dimensiunii și posibilitatea încărcării imediate a implantelor (prin analiza densității osoase) cu analiza facială generată de scanarea facială au condus la realizarea unui plan de tratament complex, coerent care asigură, pe de-o parte, comunicarea cu pacientul și acceptarea tratamentului propus, iar pe de altă parte, pentru medic, creșterea șanselor de reușită ale unui tratament cu grad de dificultate crescut. Metoda realizării CBCT-ului cu proteze cu dinți radioopaci, prin asocierea cu tehnicile CAD CAM, poate conduce direct la realizarea unui ghid chirurgical în vederea inserării implantelor prin tehnici chirurgicale minimum invazive.

Astfel, s-a hotărât aplicarea a 4 implante la maxilarul superior și o supraprotezare pe implante solidarizate prin sistem tip bară în vederea susținerii părților moi faciale, colabate prin resorbția accentuată a versantului vestibular (Fig. 3, 4, 5).

Sistemul introduce o unitate integrată 3D care generează o imagine reală 3D facială, în plus față de radiografia maxilofacială digitală tradițională. O singură scanare generează atât o imagine 3D, cât și o imagine CBCT. Alternativ, imaginea 3D poate fi achiziționată separat printr-un proces complet fără radiații: laserele scanează geometria facială, iar camerele digitale captează textura de culoare a feței.

Acest studiu a fost realizat în vederea aprecierii oportunităților oferite de integrarea scanării faciale în protocolul de planificare a tratamentului implanto-protetic al edentatului total. Rezultatele au demonstrat obținerea unor imagini prin ale căror



FIGURILE 3, 4, 5 Scanarea facial suprapusă peste CBCT din normă frontală și laterală

măsurători, ajustări și suprapuneri sunt generate o multitudine de date și parametri utili în terapia edentației totale la pacienți cu așteptări estetice ridicate.

Totuși, această metodă are, actualmente, câteva limitări. Prima este problema de precizie în integrarea diferitelor tipuri de date înregistrate. Integrarea înregistrării ocluzale în scanarea facială depinde de vizibilitatea suprafețelor vestibulare ale dinților maxilari. Altă problemă este reprezentată de factorii legați de pacient, inclusiv mișcarea în timpul scanării, fluxul salivar și părul facial, care pot influența, de asemenea, precizia procedurii de scanare și înregistrare (6).

Autorii au identificat relativ puține articole publicate despre valoarea integrării tehnologiei faciale de scanare în practica stomatologică (7,8). Cel mai cunoscut studiu aparține lui Rangel et al., care prezintă conceptul de integrare a radiografiilor dentare digitale cu scanări faciale extraorale.

CONCLUZII

Planificarea tratamentului în edentația totală reabilitată prin terapie implanto-protetică este esențială în asigurarea succesului pe termen lung, iar evaluarea diagnostică trebuie să includă obligatoriu

elemente și informații complete atât asupra elementelor protetice (prefigurarea arcadelor dentare), cât și al ofertei osoase coroborate cu informații asupra părților moi și al profilului pacientului edentat total.

În acest sens, scanarea facială oferă informații utile, asigurând intervenții minimum invazive cu rezultate estetice de înalt nivel. Aplicația este concepută pentru a satisface cele mai diverse nevoi de diagnosticare și documentare pre și post operatorii atât ale medicilor stomatologi, cât și ale specialiștilor în chirurgia orală sau maxilo-facială.

În mod evident, sunt necesare studii suplimentare asupra tehnicii de scanare facială și a validării acesteia. Introducerea unor noi tehnologii în practica zilnică oferă practicianului avantajul unor tratamente cu rezultate predictibile, îmbunătățește comunicarea cu pacientul și gradul de acceptabilitate al tratamentului, dar, pe de altă parte, necesită un proces continuu de educație medicală, precum și însușirea acestor noi tehnici imagistice computerizate ca instrument de lucru cotidian.

Notă

Toți autorii au avut contribuții egale în realizarea acestui articol.

BIBLIOGRAFIE

1. Juodzbalys G., Wang H.L. Guidelines for the Identification of the Mandibular Vital Structures: Practical Clinical Applications of Anatomy and Radiological Examination Methods. *J. Oral Maxillofac. Res.* 2010; 1(2).
2. Hassan B., Gimenez Gonzalez B., Tahmaseb A., Greven M., Wismeijer D. A digital approach integrating facial

scanning in a CAD/CAM workflow for full mouth implants supported rehabilitation of the edentulous patient: A pilot clinical study. *J Prosthet Dent* 2016

3. Joda T., Gallucci G.O. The virtual patient in dental medicine. *Clin Oral Implants Res* 2015; 26:725-6.

4. **Melescanu-Imre M., Preoteasa E., Tâncu A.M., Preoteasa C.T.** Imaging technique for the complete edentulous patient treated conventionally or with mini implant overdenture, *JML*, Vol VI, Issue 1, March 2013
5. **Draghici R., Preoteasa E., Preoteasa C.T., Melescanu-Imre M.** Cranio-facial and soft tissue characteristics of edentulous patients. Preliminary results. *Current Health Sciences Journal*, Vol. 39, No. 4, Supliment 12, 2013
6. **Hassan B., Giménez Gonzáles B., Tahmaseb A., Jacobs R., Bornstein M.M.** Three-dimensional facial scanning technology: applications and future trends. *Forum Implantologicum* 2014:10:77-86.
7. **Rangel F.A., Maal T.J., Bergé S.J., van Vlijmen O.J., Plooi J.M., Schutyser F., Kuijpers-Jagtman A.M.** Integration of digital dental casts in 3-dimensional facial photographs. *Am J Orthod Dentofacial Orthop* 2008; 134:820-6.
8. **Rosati R., De Menezes M., Rossetti A., Sforza C., Ferrario V.F.** Digital dental cast placement in 3-dimensional, full-face reconstruction: a technical evaluation. *Am J Orthod Dentofacial Orthop* 2010; 138:84-8.