

# PROTOCOL DE IMPLANTARE IMEDIATĂ POSTEXTRACȚIONALĂ LASER ASISTATĂ

## *Immediate implantation after extraction laser assisted protocol*

Drd. Dr. Ionuț Daniel Mihai<sup>1,2</sup>, Dr. Roxana Mihai<sup>2</sup>, Conf. Dr. Raluca Monica Comăneanu<sup>1</sup>,  
Prof. Dr. Doina Lucia Ghergiu<sup>1</sup>

<sup>1</sup>Facultatea de Medicină Dentară, Universitatea „Titu Maiorescu“, București  
<sup>2</sup>SELARL de chirurși dentiste Daniel et Roxana Mihai, Châtellerault, Franța

### REZUMAT

**Obiective.** Am elaborat și aplicat un protocol de implantare imediată laser asistată cu scopul de a grăbi vindecarea postoperatorie și de a reduce incidența complicațiilor inflamatorii sau infecțioase.

**Material și metodă.** După selectarea riguroasă a pacienților candidați la implantarea imediată, am aplicat acestora un protocol operator ce a cuprins utilizarea ghidurilor chirurgicale, decontaminarea locală laser asistată, extracția dentară atraumatică cu ajutorul piezotomului, inserarea imediată postextracțională a implantelor dentare și biostimularea laser postoperatorie.

**Rezultate și discuții.** Am exemplificat protocolul operator descris anterior în cazul unei paciente de 58 ani, nefumătoare și clinic sănătoasă. Planificarea digitală a tratamentului și inserarea ghidată a implantelor a sporit precizia actului operator. Utilizarea piezotomului pentru efectuarea extracției dentare a avut un rol major în conservarea osului pacientului. De asemenea, decontaminarea și biostimularea laser au redus incidența complicațiilor și disconfortului postoperator și au grăbit vindecarea plăgii.

**Concluzii.** Pacienta nu a prezentat complicații de natură inflamatorie sau infecțioasă la nici un control postoperator. Limitele aplicabilității procedurii sunt date de costul crescut al aparatului necesare și de posibilele efecte nedorite ale iradierii laser impropriu efectuate de către specialiști insuficient pregătiți în domeniu.

**Cuvinte cheie:** implantare imediată, laser, piezochirurgie, ghid chirurgical, biostimulare

### ABSTRACT

**Objectives.** We have developed and applied an assisted laser immediate implantation protocol to accelerate postoperative healing and reduce the incidence of inflammatory or infectious complications.

**Material and method.** After rigorous selection of patients who were candidates for immediate implantation, we applied to them an operator protocol that included the use of surgical guides, local assisted laser decontamination, atraumatic dental extraction with piezosurgery, immediate insertion of dental implants and postoperative biostimulation with laser.

**Results and discussion.** We have exemplified the previously described operator protocol for a 58-year, non-smoker, and clinically healthy patient. Digital planning of treatment and guided insertion of implants has increased the precision of the act. The use of the piezosurgery for the dental extraction had a major role in preserving the bone of the patient. Also, laser decontamination and biostimulation reduced the incidence of postoperative complications and discomfort and hurried the wound healing.

**Conclusions.** The patient had no complications of inflammatory or infectious in any postoperative control. The limits of the procedure are due to the increased cost of the necessary equipment and to the possible undesired effects of inappropriate laser irradiation carried out by inadequately trained specialists.

**Keywords:** immediate implantation, laser, piezosurgery, surgical guide, biostimulation

### INTRODUCERE

Exigențele tot mai crescânde ale pacienților au dus la dezvoltarea și utilizarea din ce în ce mai frec-

ventă a protocoalelor de implantare imediată post-extracțională.

Resorbția osoasă postextracțională poate interesa în primii 2 ani după pierderea dintelui între 40 și

Autor corespondent:

Conf. Dr. Raluca-Monica Comăneanu, Facultatea de Medicină Dentară, Universitatea Titu Maiorescu, Str. Gh. Petrașcu nr. 67A, București

E-mail: monica\_tarcolea@yahoo.co.uk

60% din volumul osului alveolar maxilar anterior. Acest aspect poate modifica un plan de tratament implantopro-protetic și poate obliga medicul dentist să recurgă la metode ajutătoare de augmentare osoasă (1).

Unii autori (2) au propus anumite criterii de selecție a pacienților candidați pentru procedurile de implantare imediată, excluzându-i pe aceia care prezentau infecții acute sau parodontite netratate, pentru a mări rata de succes a intervenției.

## MATERIAL ȘI METODĂ

La pacienții clinic sănătoși sau cu afecțiuni generale compensate sub tratament medicamentos am aplicat un protocol operator de implantare imediată postextracțională laser asistată, ce cuprinde în fazele preliminare, pe lângă examinarea clinică și paraclinică inițială (model de studiu, CBCT), planificarea tratamentului cu SimPlant® și confecționarea ghidului chirurgical.

Anterior efectuării extracției dentare atraumatice cu ajutorul piezotomului, am aplicat un protocol de decontaminare locală parodontală laser asistată ce cuprinde detartraj supra și subgingival sub irigație cu ser fiziologic și metronidazol, debridare parodontală manuală și mecanică cu laser ErCr, airflow, decontaminare laser diodă și H<sub>2</sub>O<sub>2</sub>, biostimulare cu laser diodă pentru regenerarea parodontală.

După efectuarea extracției dentare, am practicat o decontaminare osoasă ce a cuprins chiuretajul minuțios al eventualelor leziuni periapicale pentru a elimina țesutul de granulație din alveolă și de a evita apariția complicațiilor infecțioase postoperatorii, urmat de lavaj în alveolă cu antibiotic (gentamicină) și ser fiziologic, precum și decontaminare laser diodă și H<sub>2</sub>O<sub>2</sub>.

În aceeași ședință, am efectuat prepararea ghidată a neoalveolei pentru implant și prepararea osului adiacent cu laserul ErCr, iar după inserarea implantului am realizat biostimularea cu laserul diodă pentru îmbunătățirea cicatrizării postoperatorii. Protezarea provizorie efectuată în primele 48 ore după intervenție a fost urmată de protezarea definitivă la 2 luni și jumătate de la implantarea imediată.

## REZULTATE OBȚINUTE

Vă prezentăm cazul unei paciente, în vârstă de 58 de ani, clinic sănătoasă, nefumătoare, care s-a

prezentat în cabinetul de medică dentară solicitând reabilitarea orală a arcadei inferioare.

În urma efectuării examenului clinic și paraclinic (Fig. 1), am propus pacientei extracția dinților irecuperabili (37,44,46,47) și protezarea edentațiilor cu ajutorul unor restaurări protetice fixe cu sprijin implantar.

De comun acord cu pacienta, am hotărât inserarea imediată a 5 implante Zimmer TSV, două pe hemiarcada stângă și trei pe hemiarcada dreaptă. Pentru completarea spațiilor interalveolare restante, am propus augmentarea cu xenogrefă bovină (Bio-Oss).

Pentru a spori precizia implantării, am confecționat preoperator un ghid chirurgical. Conform protocolului, am efectuat decontaminarea parodontală locală laser asistată și am realizat într-o primă etapă chirurgicală extracția atraumatică a lui 37.

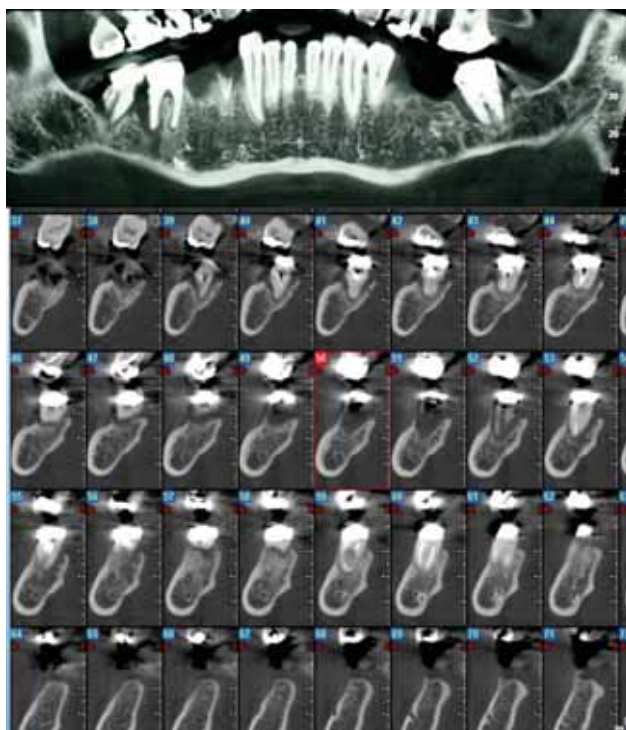


FIGURA 1. Examen imagistic inițial

Pentru buna evidențiere a câmpului operator, am realizat un lambou muco-periostal și am efectuat un chiuretaj minuțios al alveolei, urmat de lavaj cu gentamicină și ser fiziologic, apoi de decontaminare laser. După verificarea paralelismului, am inserat ghidat două implante la un torque de 45Nm, apoi am efectuat sutura mucoperiostului și biostimularea locală cu laserul diodă (Fig. 2).

În a doua etapă chirurgicală s-a realizat extracția lui 44, 46 și 47 cu chiuretaj alveolar, lavaj antibiotic

și decontaminare laser conform protocolului operator; pentru forajul neoalveolelor, am folosit ghidul chirurgical pentru a poziționa axele de foraj în perimetrul ocluzal al viitoarelor coroane și am inserat 3 implante cu adiție osoasă de Bio-Oss, urmată de sutură cu monofilament Prolene 4/0 și biostimulare locală laser asistată (Fig. 3).

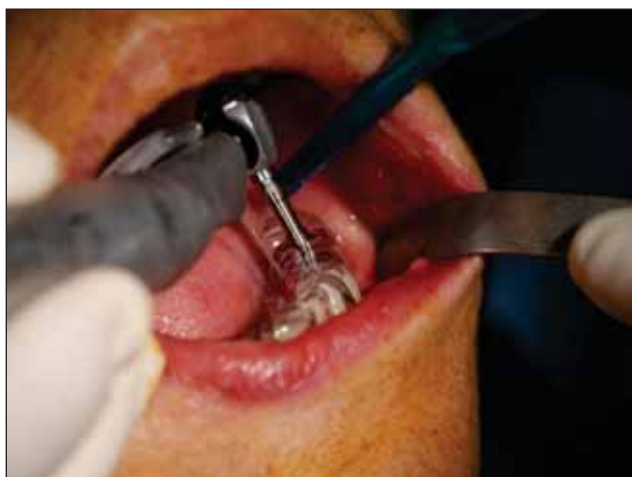Protezarea provizorie s-a realizat la 48 de ore, iar cea definitivă la 2 luni și jumătate.

## DISCUȚII

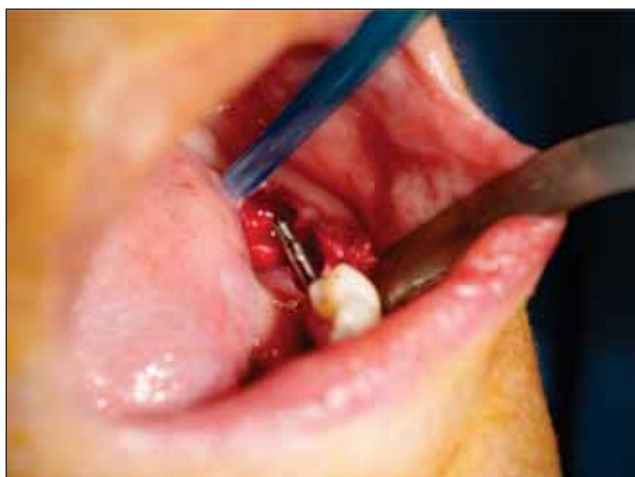Protocolul propus, aplicabil în cazurile de implantare imediată postextractională, cuprinde etape de decontaminare și biostimulare laser, cu rol în grăbirea vindecării postextractionale și postimplantare.

Tehnicile radiologice convenționale au fost înlocuite în protocolul nostru de CT și CBCT pentru a oferi o cantitate mare de informații despre viitorul situs implantar (3,4), precum cantitatea și calitatea osoasă, prezența și localizarea structurilor anatomice relevante și a eventualelor aspecte patologice, precum și relația lor cu viitoarea reabilitare (5).

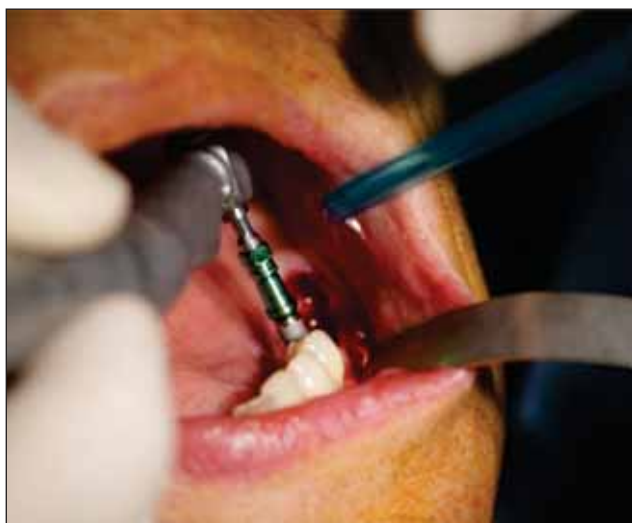Planificarea digitală a tratamentului cu posibilitatea inserării ghidate reprezintă o contribuție importantă la exactitatea tratamentului și evitarea complicațiilor (6). Poziționarea precisă și previzibilă a implantului folosind ghidul chirurgical este foarte importantă pentru rezultatul final estetic și funcțional al protezei (7). Aceasta implică o planificare inversă, ce presupune inițial planificarea poziției ideale a restaurării protetice pe arcadă, urmată de planificarea implantului și plasarea sa în locația corespunzătoare (8).



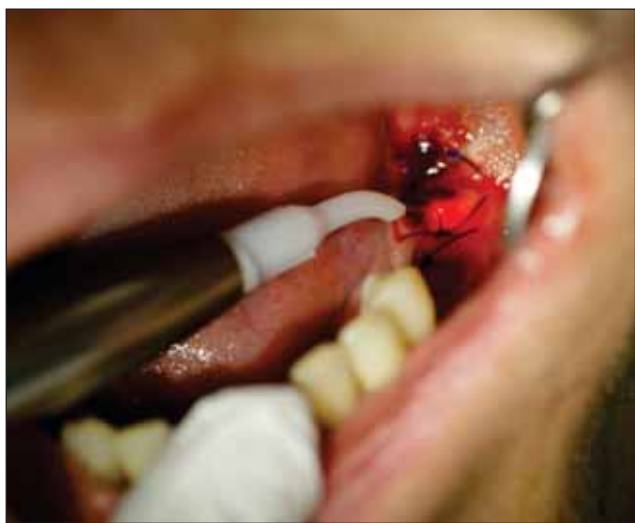a



b

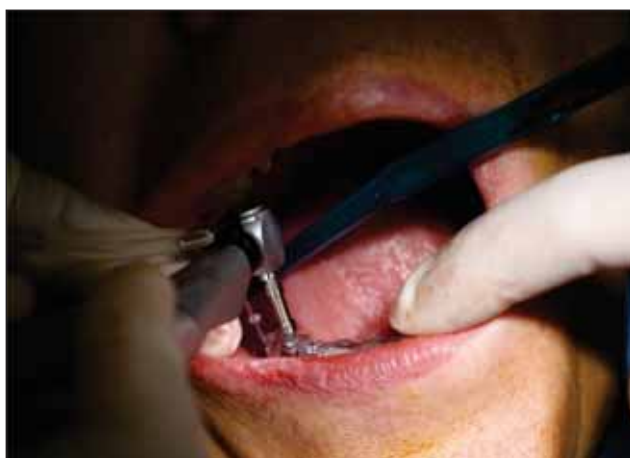

c

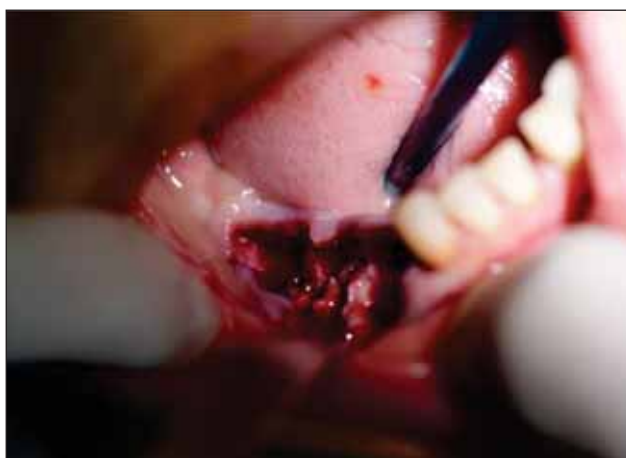

d

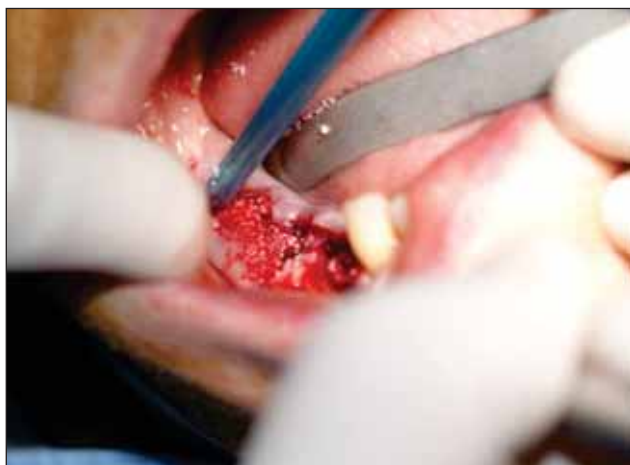**FIGURA 2.** (a) Forajul neoalveolelor din cadranul 3 prin ghidul chirurgical; (b) Verificarea paralelismului între axul de inserție implantară și dinții restanți; (c) Inserarea primului implant la 45 nM; (d) Biostimularea sitului postoperator prin procesul fotochimic cu ajutorul laserului diodă



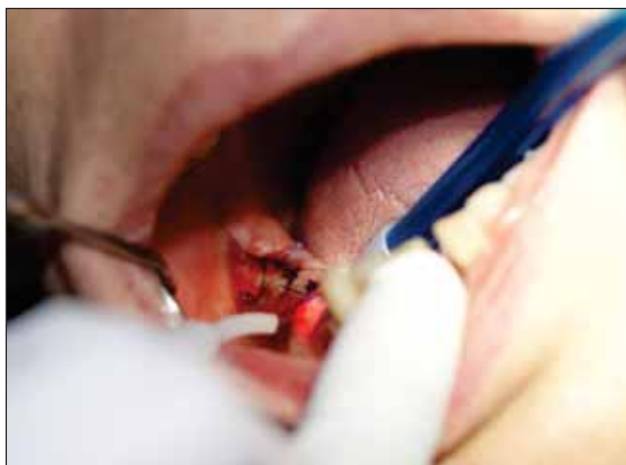a



b



c



d

**FIGURA 3.** (a) Plasarea ghidului chirurgical și forajul neoalveolelor în cadranul 4 cu respectarea axelor stabilite în urma planificării; (b) Inserarea implantelor în pozițiile 46 și 47; (c) Adiția osoasă periimplantară cu Bio-Oss amestecat cu ser fiziologic și Metronidazol; (d) Biostimularea sitului postoperator prin procesul fotochimic cu ajutorul laserului diodă

Introducerea laserilor reprezintă un punct de cotitură important în stomatologie și, în prezent, o multitudine de proceduri sunt efectuate utilizând diferite tipuri de laseri (9), încorporați în practica zilnică (10).

În medicina dentară există două tipuri de laseri care se utilizează: laseri cu aplicabilitate doar pe țesuturile moi și laseri care se pot aplica atât pe țesuturile moi, cât și pe țesuturile dure. Pentru ca laserul să interacționeze cu un țesut specific este necesar ca în țesutul respectiv să existe o substanță numită cromofor care să absoarbă fasciculul laser (9). Pentru țesuturile moi, cromoforii sunt melanina și hemoglobina, iar pentru țesuturile dure cromoforii sunt apa și hidroxiapatita (11,12).

Primele lasere aprobate în stomatologie de US Food and Drug Administration au fost Nd:YAG și laserul diodă, acceptate doar pentru procedurile parodontale ce implică țesuturi moi. Laserii cu aplica-

ție în chirurgia țesuturilor dure sunt Er (erbiu):YAG și ErCr (erbiu, chromium): YSGG (yttrium, scandium, gallium, garnet) (13).

În prezent, laserii sunt utilizați pentru debridare radiculară și periodontală, în chirurgia periimplantară și în terapia parodontală (13).

Chirurgia laser se poate efectua fără anestezie sau doar sub anestezie topică în unele cazuri (14). Laserii își găsesc aplicații în proceduri precum: frenectomia, gingivectomia, gingivoplastia, îndepărtarea țesutului de granulație, descoperirea implanturilor, ablația leziunilor, biopsia incizională și excizională a leziunilor benigne sau maligne, iradierea ulcerelor aftoase, coagularea situsului donor gingival, depigmentare gingivală (15).

Extracția dentară atraumatică are un rol major în conservarea osului pacientului, pentru a putea obține o bună stabilitate primară a implantului.

Unii autori contraindică realizarea unui lambou cu scopul de a menține vascularizația periostului

tablei osoase vestibulare (16). Totuși, un lambou de amplitudine mică poate fi de ajutor, el permițând o bună vizualizare a câmpului operator și reducerea timpului intervenției, estimarea cu precizie a dimensiunii tablei osoase în funcție de nivelul la care se găsește în regiunea dintelui vecin, precum și vizualizarea axei de implantare.

Forajul este adaptat în funcție de alveolă și de calibrul implantului (diametru/lungime). Implantul este apoi plasat prin ghidajul apico-palatinal descris de Hwang, pentru ca în final implantul să fie poziționat palatinal în alveolă (16).

Sunt situații clinice când avem nevoie de augmentare osoasă prin intermediul unei xenogrefe și al unei membrane de colagen pentru a ghida cicatrizarea și a obține o bună regenerare tisulară (16). Formarea cheagului permite umplerea alveolei și are rol în apariția țesutului de neformare necesar pentru a obține o bună stabilitate secundară.

În finalul intervenției, prin tracțiunea lejeră a lamboului, situsul operator este închis etanș prin suturarea plăgii, iar biostimularea efectuată cu laserul diodă are rolul de a îmbunătăți cicatrizarea post-operatorie și a reduce durerea și posibilul disconfort.

## CONCLUZII

Utilizarea softului SimPlant® pentru planificarea tratamentului a crescut precizia actului operator.

Extracțiile dentare s-au realizat atraumatic pentru a proteja pe cât posibil osul restant al pacientului.

Decontaminarea locală parodontală și decontaminarea osoasă laser asistată au avut rol în prevenirea apariției unor reacții inflamatorii sau infecțioase postimplantare.

Utilizarea implantelor Zimmer TSV ne-a ajutat să obținem o bună stabilitate primară și o foarte bună stabilitate secundară.

Pacienta nu a prezentat complicații de natură inflamatorie sau infecțioasă la nici un control postoperator.

Limitele aplicabilității procedurii sunt date de costul crescut al aparaturii necesare și de posibilele efecte nedorite ale iradierii laser impropriu efectuate de către specialiști insuficient pregătiți în domeniu.

## BIBLIOGRAFIE

1. **Leclercq P., Granjon O., Phillips D.** Avulsion et implantation immediate, *Actual. Odonto-Stomatol.* 261:4-10, 2013.
2. **Chen S.T., Darby I.B., Reynolds E.C. et al.** Immediate implant placement postextraction without flap elevation, *J. Periodontol.*, nr. 80(1), pag.163-172, 2009.
3. **Gupta S., Patil N., Solanki J. et al.** Oral implant imaging: A review, *Malays J Med Sci*, May-Jun 2015, 22 (3): 7-17, pag. 7-17.
4. **Jacobs R., Quirynen M.** Dental cone beam computed tomography: justification for use in planning oral implant placement. *Periodontol* 2000, 2014; 66:203-213.
5. **Pozzi A., Pollizi G., May P.K.** Guided surgery with tooth-supported templates for single missing teeth: A critical review, *Eur J Oral Implantol* 2016, 9(Suppl 1): S135-S153.
6. **Norkin F.J., Ganeles J., Zfaz S. et al.** Assessing image-guided implant surgery in today's clinical practice, *Compendium*, 2013, p. 747-750.
7. **Kochhar A., Ahuja S.** Computer guided implantology: for optimal implant planning, *Dent Implants Dentures*: 2015; 1:101.
8. **Lee J.H., Park J.M., Kim S.M. et al.** An assessment of template-guided implant surgery in terms of accuracy and related factors, *J Adv Prosthodont*, 2013, 5: 440-447.
9. **Bordea R., Lucaciu O., Câmpian R.S.** Student's knowledge and opinion regarding the need of implementation of Lasers in Dental Faculty Curriculum, *HVM Bioflux*, vol 8, issue 4, 2016, pg. 157-160.
10. **Dansie C.O., Park J.H., Makin I.R.S.** Training and Use of Lasers in Postgraduate Orthodontic Programs in the United States and Canada. *J Dent Educ* 2013;77 (6): 773-81.
11. **Verma S.K., Maheshwari S., Singh R.K. et al.** Laser in dentistry: An innovative tool in modern dental practice. *Natl J Maxillofac Surg* 2012; 3(2):124-32.
12. **Bhandari R., Singla K., Sandhu S.V. et al.** Soft tissue applications of lasers: A review. *Int J Dent Res* 2014; 2(1):16-19.
13. **Prabha C., Shreshtha S.M.** An insight into Laser in periodontics: A review, *International Journal of Community Health and Medical Research* Vol. 3 Issue 1, 2017, p. 59-65.
14. **Henry C.A., Judy M., Dyer B. et al.** Sensitivity of Porphyromonas and Prevotella species in liquid media to argon laser. *Photochem Photobiol*, 1995: 61: 410-413.
15. **Cobb C.M.** Lasers in Periodontics. A Review of literature. *J. Periodontol*, 2006:77; 545-564
16. **Hwang K.G., Park C.J.** Ideal implant positioning in an anterior maxillary extraction socket by creating an apicalpalatal guiding slot: a technical note, *Int. J. Oral Maxillofac Implants*, nr. 23 (1), pag.121-2, 2008.