

MANAGEMENTUL PACIENTULUI CONSUMATOR DE DROGURI INTRAVENOASE CU ENDOCARDITĂ INFECȚIOASĂ PE CORD DREPT

Student Cosmina Gabriela Tănase¹, student Mihnea Casian¹,
student Daniela Elena Căldăraru¹, student Ana Maria Rădulescu¹,
student Mirela Georgiana Tene¹, Asist. Univ. Dr. Violeta Melinte^{1,2}

¹Universitatea de Medicină și Farmacie „Carol Davila“, București, România

²Spitalul Clinic de Boli Infecțioase și Tropicale „Dr. Victor Babeș“, București, România

REZUMAT

Introducere. Endocardita infecțioasă pe cord drept (EICD) beneficiază de o mențiune specială în cel mai recent ghid de management al endocarditei infecțioase (EI) al Societății Europene de Cardiologie (ESC), prin prisma particularităților de epidemiologie, prognostic, complicații, management medical și chirurgical pe care le prezintă (1). Principalul factor de risc pentru dezvoltarea EICD este reprezentat de consumul de droguri intravenoase, comportament ce explică, totodată, creșterea incidenței EICD în țările dezvoltate, în rândul populației tinere (2,6).

Materiale și metodă. Prezentăm cazul unui pacient în vârstă de 25 de ani, consumator de droguri intravenoase (CDI), care se internează în Spitalul Clinic de Boli Infecțioase și Tropicale „Dr. Victor Babeș“ pentru astenie marcată, febră și artralgiile generalizate, debutate la scurt timp după autoadministrarea de heroină intravenos. Prezentarea clinică sugestivă pentru sepsis și indice crescut de suspiciune pentru EICD au ghidat investigațiile paraclinice ulterioare și terapia antibiotică empirică.

Rezultate. Diagnosticul pozitiv de sepsis a fost stabilit odată cu pozitivarea primei hemoculturi pentru *Staphylococcus aureus* metilino-sensibil, în asociere cu un scor SOFA de 4 puncte, iar confirmarea diagnosticului de EICD a venit odată cu descrierea ecocardiografică a existenței de vegetații la nivelul valvei tricuspide, inițial însumându-se 1 criteriu Duke major și 3 minore. Evoluția lent favorabilă a pacientului, dezvoltarea insuficienței severe de valvă tricupidă, persistența infecției sub antibioterapie și riscul emboligen crescut calificau pacientul pentru intervenția chirurgicală cu scop de înlăturare a focarului infecțios și restaurare a funcționalității aparatului valvular.

Concluzii. În cazul pacientului nostru, același comportament generator al patologiei, CDI, a determinat și temporizarea intervenției chirurgicale, în condiții de stabilitate hemodinamică, până la menținerea unui sevrăj de durată la heroină. Pacientul a solicitat externarea la cerere înainte de finalizarea curei antibiotice, reiterând prin aceasta necesitatea abordării EI la CDI de rutină într-o echipă multidisciplinară, care să includă medic infecționist, cardiolog, chirurg cardiovascular, psiholog, psihiatru și grupuri de suport, atât pentru creșterea aderenței la tratament, cât și pentru scăderea morbidității și mortalității de toate cauzele, a riscului de recurență a EI și a reluării CDI.

Cuvinte cheie: endocardită infecțioasă, valvă tricupidă, criteriu Duke, *Staphylococcus aureus* metilino-sensibil (MSSA), consumator de droguri intravenoase (CDI), heroină

INTRODUCERE

Pacienții cu EI secundară CDI sunt adesea tineri, au în antecedente un cluster de boli infecțioase precum hepatitele cu virus B sau C și infecția HIV și patologii psihiatrice asociate abuzului de substanțe, care sunt adesea complicate de lipsa suportului social și familial. Complexitatea îngrijirilor

necesare unui astfel de pacient impune abordarea multidisciplinară în cadrul unei echipe alcătuite din medic infecționist, cardiolog, chirurg cardiovascular, psiholog, psihiatru și grupuri de suport; abordarea unidisciplinară condamnând la eșec eforturile fiecărui specialist în parte (9). Tratamentul EICD vizează antibioterapia intravenoasă, alături de in-

Autor de corespondență:

Student Cosmina Tanase, Universitatea de Medicină și Farmacie „Carol Davila“, București, România
E-mail: cosmina.tanase@yahoo.com

tervenția chirurgicală, cu o rată de succes operator inițial similară în populația generală, comparativ cu CDI. Ulterior, rezultatele sunt net inferioare la cei din urmă, fapt datorat în primul rând ratei ridicate de recidivă a consumului de droguri și riscului de EI a valvelor protetice (2-5). Managementul actual al dependenței folosește o abordare integrativă, combinând atât strategii farmacologice, cât și nefarmacologice.

EPIDEMIOLOGIE

În rândul CDI, peste 85% dintre EI survin la nivelul cordului drept, cu o afectare a valvei tricuspide în peste 90% dintre cazuri (3). Microorganismele implicate în etiologia EICD la CDI sunt:

- *Staphylococcus aureus* – cel mai frecvent agent etiologic, coc Gram +, aerob, necapsulat; se poate multiplica la nivelul tegumentelor și mucoaselor (în special în zonele piloase și la nivelul vestibulului nazal); 20% dintre persoanele sănătoase sunt purtătoare în mod permanent de *S. aureus*; în funcție de sensibilitatea la meticilină, se împarte în *Staphylococcus aureus* meticilino-sensibil (MSSA) și *Staphylococcus aureus* meticilino-rezistent (MRSA).
- Streptococii de grup A, C sau G – EI acută cauzată de acești streptococi beta-hemolitici se aseamănă cu cea cauzată de *S. aureus*, cu complicații supurative și o rată a mortalității de 30-70%;
- Enterococii – determină în majoritatea cazurilor o endocardită subacută; sursele sunt tractul gastrointestinal sau cel genitourinar;
- Germenii Gram-negativi – mult mai rar implicați – *P. aeruginosa* și grupul HACEK.

În România, primele date privind CDI sunt raportate din anul 1995 și arătau că 2,7% dintre tineri încercaseră deja să consume droguri; doi ani mai târziu, procentul a atins 10% (6). Heroina a fost scoasă pe piață încă din anul 1898 de către firma germană Bayer – ca o alternativă la morfină – și a fost disponibilă timp de 12 ani în tratamentul tusei iritative la copii pentru proprietățile antitusive (6). În România, și-a făcut cunoscută apariția abia la câțiva ani de la căderea comunismului ca un drog de nivel superior față de aurolac (denumire comercială a unui lac ce conține solvenți cu efecte halucino-gene odată inhalati). Structura de bază de tip

morfinic determină majoritatea efectelor pe termen scurt (euforie – din cuvântul german „heroisch“ – eroic, consumatorul simțindu-se invincibil, prezentând analgezie, flushing tegumentar, prurit, bradipnee, hipotensiune, greață, xerostomie etc.) și lung (dezvoltarea toleranței și a dependenței uneori chiar de la prima doză, afectarea funcției cognitive). Practica administrării heroinei intravenos atrage după sine riscul contractării de infecții cu transmitere parenterală și de dezvoltare a unor complicații precum: EICD, sepsis, abcese, flebite la locul injectării etc. (7).

Conform raportului de țară privind drogurile, pentru România, 3,9% dintre tinerii cu vârste cuprinse între 15 și 34 de ani au consumat în 2016 cel puțin o dată droguri, iar al doilea cel mai utilizat drog este heroina (6).

PREZENTAREA CAZULUI

Un pacient în vârstă de 25 de ani, din mediul urban, se prezintă la Spitalul Clinic de Boli Infecțioase și Tropicale „Dr. Victor Babeș“, București, pentru astenie marcată, febră (38°C înainte de administrarea de antipiretice la domiciliu) și artralgii generalizate, debutate cu 4 zile anterior prezentării, la scurt timp după cea mai recentă autoadministrare de heroină intravenos, la nivelul venei femurale stângi. Din istoricul de comportamente patologice ale pacientului menționăm: uz curent de heroină intravenoasă (de aproximativ 8 luni), fumător ocazional canabis (de aproximativ 6 ani), uz de scurtă durată de etnobotanice administrate intravenos, în urmă cu 10 ani, uz singular de LSD (dietilamida acidului lisergic), fumător de tutun (10 PA), neagă consum alcool. Pacientul s-a prezentat cu o stare generală alterată, conștient, cooperant, tahicardic (110 bătăi/min), hipotensiv (100/65 mmHg), tahipneic (24 respirații/min), subfebril (37,6°C axilar). La inspecție s-au decelat numeroase tatuaje, cicatrici la locurile de puncție venoasă, edentație parțială, iar restul examenului obiectiv a pus în evidență ca unic element patologic prezența de raluri crepitante diseminate bilateral, simetric, fără sufluri cardiace sau carotidiene.

Prezentarea clinică sugestivă pentru sepsis cu punct de plecare pulmonar (scor qSOFA 2 puncte) și un indice crescut de suspiciune pentru EICD (2 criterii Duke minore – CDI, febră) au ghidat

terapia antibiotică empirică cu vancomicină 1 g/12 h iv. și meronem 1 g/8 h iv., la care s-au adăugat tratamentul igienodietetic, patogen și simptomatic pentru sindromul de sevraj la heroină. Cele două diagnostice prezumtive au fost confirmate odată cu pozitivarea primei hemoculturi pentru MSSA, în asociere cu un scor SOFA de 4 puncte, respectiv cu descrierea ecocardiografică a existenței de 3 vegetații la nivelul valvei tricuspide anterioare, inițial însumându-se 1 criteriu Duke major și 3 minore. Investigațiile paraclinice au relevat leucocitoză cu neutrofilie, anemie microcitară, hipocromă, trombocitopenie severă, valori ale proteinei C reactive (PCR) și ale procalcitoninei de peste 50 de ori mai mari decât limita maximum admisă. Imagistic s-au stabilit diagnosticele de bronhopneumonie și minime pleurezii bilaterale, moment în care se ia în discuție o legătură de cauzalitate între aspectul și dimensiunile vegetației valvulare și aspectul imagistic pulmonar, cu suspiciunea infarctelor pulmonare septice. Serologia pentru HIV1/2, VHB, VHC este negativă. În procesul de prevenire a transmiterii infecțiilor parenterale, un rol important îl are programul de împărțire gratuită a seringilor de unică folosință CDI, de care pacientul a afirmat că a beneficiat. În România, sunt împărțite la nivel național peste 1,4 milioane de seringi/an (6). Anemia microcitară, hipocromă (Hb minimă 7 g/dl) și sideremia scăzută au condus la diagnosticul de anemie feriprivă, cel mai probabil prin deficit de aport și cu siguranță accentuate în context infecțios, astfel încât pacientul a beneficiat de transfuzia a 2 unități de masă eritocitară. Rolul CDI în patogenia anemiei merită menționat, pe de-o parte prin efectul nervos central al heroinei, apărând inapetența, greața, și, pe de altă parte, pentru că ne confruntăm cu un tânăr nesalarat, fără venituri stabile, condamnat practic la malnutriție prin deturnarea fondurilor către procurarea heroinei și a tutunului.

În ciuda antibioterapiei cu spectru larg, pacientul a alternat perioade de normotermie cu pusee febrile și a menținut nivelul leucocitelor și al proteinei C reactive la valori crescute, în platou, pe parcursul celor 42 de zile de internare. Au fost recoltate probe serologice suplimentare – IgM *Coxiella burnetii* negativ și IgM *Chlamydia pneumoniae* negativ – și hemoculturi adiționale, însumând 5 hemoculturi, dintre care 3 pozitive pentru MSSA sensibil la cloramfenicol, gentamicină, oxacilină,

penicilină G, tetraciclină, linezolid și rifampicină. Ultima hemocultură negativă s-a înregistrat cu 15 zile anterior externării. Persistența infecției în aceste condiții a determinat escaladarea terapiei antibiotice prin adăugare de biseptol 480 mg x2/zi po și doxiciclină 100 mg x2/zi po și înlocuind meronem cu tazocin 4,5 g/8 h iv. Prima ecocardiografie transesofagiană efectuată a decelat 3 vegetații gigante atașate valvei tricuspide – dimensiune maximă 29/12 mm, regurgitare tricuspidiană moderată, cavități drepte nedilate, FEVS și funcția sistolică globală păstrate. Monitorizarea prin ecocardiografie transtoracică a evidențiat diminuarea progresivă a dimensiunilor vegetațiilor în paralel cu înrăutățirea aspectului radiologic și creșterea progresivă a dimensiunilor opacităților pulmonare, întărind suspiciunea că mecanismul de producere a acestora este infarctizarea pulmonară septică. Conform recomandărilor de management al EICD (fig. 1), în urma consulturilor de chirurgie cardiovasculară s-a stabilit indicația de intervenție chirurgicală pe baza persistenței infecției sub antibioterapie, a determinărilor pulmonare embolice, a riscului emboligen restant și a disfuncției valvulare severe.

Intervenția a fost temporizată până la menținerea unui sevraj de durată la heroină. Pacientul a fost externat la cerere, după 42 de zile de spitalizare, după 7 zile de afebrilitate, cu PCR și leucocite la un nivel staționar de 9 mg/dl, respectiv 13.000/μl, cu vegetații restante, cu motilitate proprie, de dimensiuni maxime 8,6/9,2 mm, regurgitare tricuspidiană moderat-severă, potențial complicată cu prolaps de cusă anterioară.

DISCUȚII

EICD reprezintă 5-10% din totalitatea cazurilor de EI și se întâlnește predominant în rândul pacienților CDI. În general, prognosticul EICD este unul favorabil comparativ cu cel al EI de cord stâng, ca atare, abordarea terapeutică a acestei patologii poate fi sistematizată astfel: management conservator în 70-80% dintre cazuri și chirurgical în 20% dintre cazuri. Consecutiv unui număr mic de pacienți vizați incluși în studii tip meta-analiză, în prezent nu există ghiduri clare referitoare la momentul optim al indicației de intervenție chirurgicală comparativ cu managementul EI de cord stâng. Majoritatea studiilor actuale indică următoarele criterii:

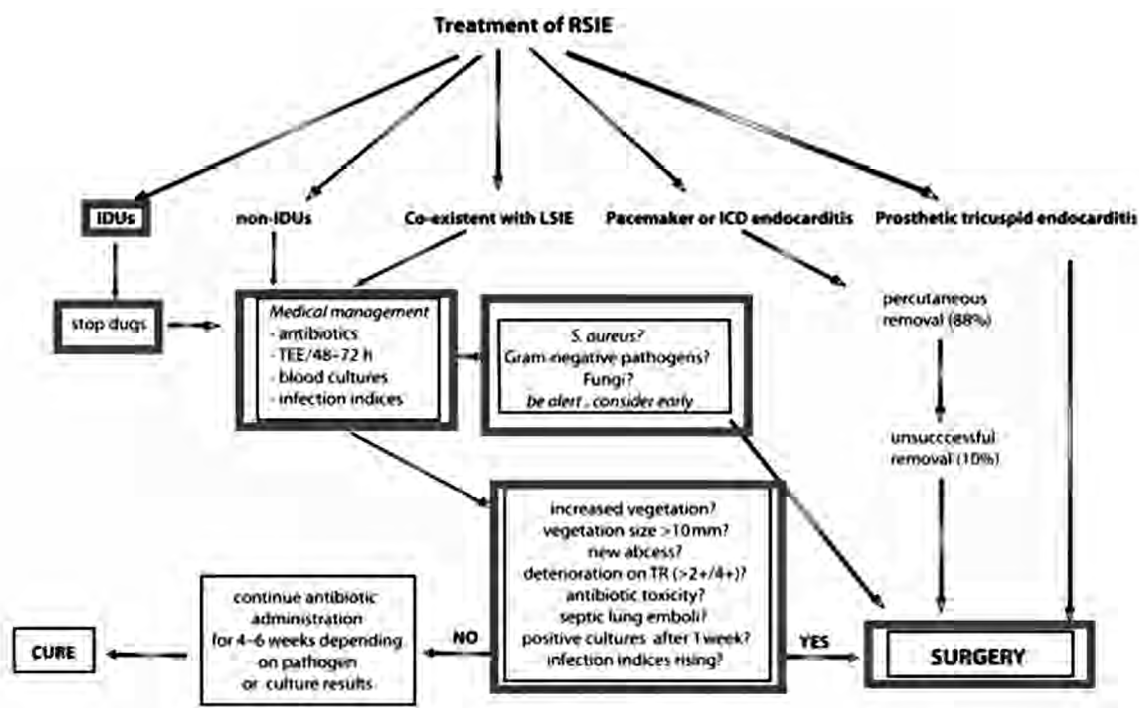


FIGURA 1. Managementul EICD, după Akinosoglou et al. (5)

- insuficiență cardiacă consecutivă insuficienței tricuspidiene severe,
- infecție persistentă sub antibioterapie, emboli septici pulmonari, șoc septic,
- risc emboligen – persistența vegetațiilor cu dimensiuni mai mari de 1 cm la nivelul valvei tricuspide sub antibioterapie.

Infecția cu MSSA sau MRSA impune luarea în calcul a intervenției chirurgicale din faze precoce, adițional terapiei antibiotice, deoarece se asociază cu existența unor vegetații de dimensiuni semnificative, valvulopatie cu disfuncție severă, implicit cu mortalitate crescută (6). Un studiu recent tip meta-analiză atestă faptul că tratamentul conservator în cazul infecției cu *S. aureus* a fost asociat cu o mortalitate semnificativ crescută, 51%, comparativ cu tratamentul combinat conservator și chirurgical – 31% (8).

CONCLUZII

Managementul acestui pacient cu EICD, care întrunește criteriile pentru stabilirea indicației de

intervenție chirurgicală, se distinge prin abordarea particulară adaptată condiției de CDI și riscurilor celor ce derivă, aferente intervenției chirurgicale, dintre care cele mai semnificative fiind complianța redusă la tratamentul anticoagulant postplastie/protezare valvulară și EI recurentă în contextul continuării CDI, cu indicație de reintervenție chirurgicală și prognostic prost. Având în vedere stabilitatea hemodinamică a pacientului și evoluția lentă a EICD spre insuficiență cardiacă, se permite temporizarea intervenției chirurgicale în vederea consilierii psihologice pentru renunțarea la CDI, element esențial în evoluția favorabilă a pacientului. În acest interval de timp, se impun finalizarea tratamentului antibiotic (4 săptămâni de la ultima hemocultură negativă) și educarea pacientului pentru profilaxia bacteriemiei tranzitorii (ex. prin manevre stomatologice).

Pacientul cu EI necesită o abordare integrativă, într-o echipă multidisciplinară ce poate asigura succesul terapeutic. Se ridică astfel ideea implementării conceptului de Endocarditis Team (9), mai ales în rândul pacienților CDI.

BIBLIOGRAFIE

1. ESC Guidelines for the management of infective endocarditis: The Task Force for the Management of Infective Endocarditis of the European Society of Cardiology (ESC). Endorsed by: European Association for Cardio-Thoracic Surgery (EACTS), the European Association of Nuclear Medicine (EANM), European Heart Journal, Volume 36, Issue 44, 21 November 2015, Pages 3075–3128, <https://doi.org/10.1093/eurheartj/ehv319>.
2. Yanagawa B, Bahji A, Lamba W, Tan DH, Cheema A, Syed I, Verma S. Endocarditis in the setting of IDU: Multidisciplinary management. *Curr Opin Cardiol.* 2018 Mar;33(2):140-147. doi: 10.1097/HCO.0000000000000493.
3. Kim JB, Ejiófor JI, Yammine M et al. Surgical outcomes of infective endocarditis among intravenous drug users. *J Thorac Cardiovasc Surg* 2016; 152:832–841.e1.
4. Shetty N, Nagpal D, Koivu S, Mrkobrada M. Surgical and medical management of isolated tricuspid valve infective endocarditis in intravenous drug users. *J Card Surg* 2016; 31:83–88.
5. Karolina Akinosoglou, Efstratios Apostolakis, Nikolaos Koutsogiannis, Vassilios Leivaditis, Charalambos A. Gogos. Right-sided infective endocarditis: surgical management. *European Journal of Cardio-Thoracic Surgery*, Volume 42, Issue 3, September 2012, Pages 470–479, <https://doi.org/10.1093/ejcts/ezs084>.
6. Observatorul European pentru Droguri și Toxicomanie. Raportul european privind drogurile 2017: Tendințe și evoluții. Oficiul pentru Publicații al Uniunii Europene, Luxemburg.
7. Rook EJ, van Ree JM, van den Brink W, Hillebrand MJ, Huitema AD, Hendriks VM, Beijnen JH Pharmacokinetics and pharmacodynamics of high doses of pharmaceutically prepared heroin, by intravenous or by inhalation route in opioid-dependent patients. *Basic Clin. Pharmacol. Toxicol.* 2006, 98 (1): 86–96.
8. Daniel J Sexton, Vivian H Chu. Infective endocarditis in injection drug users. UpToDate. Retrieved April, 24, 2019, from <https://www.uptodate.com/contents/infective-endocarditis-in-injection-drug-users>.
9. Habib G. State of the Art: The endocarditis team – a new paradigm. Retrieved April 24, 2019, from <https://esc365.escardio.org/Congress/ESC-CONGRESS-2017/Demystifying-endocarditis/155528-state-of-the-art-the-endocarditis-team-a-new-paradigm>.